

BILDATLAS ZUR TECHNIK DER NEURALTHERAPIE
MIT LOKALANÄSTHETIKA

ATLAS
ILUSTRATIVO DE LAS
TÉCNICAS DE LA
TERAPIA NEURAL
CON ANESTÉSICOS LOCALES

Por el Dr. Med. Mathias Dosch

Con un prólogo del Médico Docente Universitario
Primarius **Dr. Otto BERGSMANN**
Con 144 fotografías pedagógicas a color

Este libro es difundido y entregado gratuitamente por:

ESCUELA MEDICA ARGENTINA DE NEURALTERAPIA
UNIDAD DE NEURALTERAPIA PARA EL TRATAMIENTO DEL ENFERMO CON DOLOR
INSTITUTO MEDICO DE TERAPIA NEURAL BUENOS AIRES

INDICE

Prólogo	7
Introducción	9
La Terapia Segmentaria	11
Los segmentos del cuerpo (Zonas de Head)	12
Los órganos internos y el área de las manifestaciones segmentarias	14
Recopilación de los puntos de inyección más importantes en la terapia segmentaria en:	18
Enfermedades del corazón	20
Enfermedades del pulmón	22
Enfermedades del hígado y vesícula	24
Enfermedades del estómago	
Panorámica de los puntos de inyección más importantes de la cabeza:	
Por delante	26
De lado	28
Parte posterior (occipital), nuca y hombros	30
El Fenómeno en Segundos y la búsqueda de los Campos de Interferencia	33
Sustancias empleadas en Terapia Neural	34
Dosis máxima	34
Contraindicación	34
Alergia a la Procaína o a la Lidocaína	34
La Técnica	35
Índice del nombre de las diversas inyecciones	36
En cabeza - cuello	38
Pecho - espalda - abdomen - pelvis	88
Extremidades - brazo - pierna	136
Bibliografía (selección)	201
Registro o índice temático	203

PROLOGO

Numerosos trabajos científicos de reconocidos investigadores han corroborado, especialmente en el último decenio, que la Terapia Neural no es ningún método de médicos marginados, sino que está de acuerdo con los resultados de la fisiología y fisiopatología modernas. La patogenesia del campo de interferencia y, viceversa, el fenómeno en segundos mediante la eliminación o desconexión del campo interferente, se pueden explicar hoy día sin ninguna dificultad bajo los puntos de vista de la biocibernética, verbigracia de la fisiología de la regulación. Por lo tanto, ya no la envuelve el halo de lo enigmático o de la charlatanería. Más aún, se apoya sobre el serio fundamento de una ciencia moderna de la dinámica de los procesos vitales y de sus descarríos patológicos.

El éxito terapéutico a nadie le llega sin esforzarse y requiere de labor. El terapeuta tiene que ser consciente de que su trabajo consta de dos pilares: el saber dónde colocar la aguja y la procaína y la exacta técnica.

El comienzo y la colocación de la terapia dependen de la terapia sintomática, del cuadro de síntomas y de la experiencia del terapeuta. Cuando se trata de encontrar y de eliminar neuralterapéuticamente el campo de interferencia, es menester, fuera de un examen exacto del paciente, elaborar una anamnesis ingeniosa y detectivesca que le siga el rastro a las molestias actuales desde su comienzo y sepa ver en los síntomas claves aquellos puentes que conduzcan al campo de interferencia cuya eliminación desencadena la feliz vivencia del fenómeno en segundos según HUNEKE

La seguridad terapéutica surge de la conciencia de que el método posee una base médico pedagógica de la experiencia por la que hay que pasar trabajando duro y con tenacidad y, por supuesto, de la destreza técnica adquirida.

Mathias DOSCH en forma que por demás le agradecemos, se ha tomado el trabajo de presentar las numerosas y más eficaces técnicas de la Terapia Neural de una manera tan clara y pedagógica que inclusive un principiante puede valerse de ellas para ejecutarlas correctamente. El texto se limita a lo absolutamente indispensable, en pocas líneas dice lo que hay que saber. Esto significa que su obra nos hace mucho bien por la panorámica que brinda y por la posibilidad de obtener en un mínimo de tiempo un optimum de información. Es un hecho que un atlas no puede ni tampoco pretende sustituir los reconocidos libros de enseñanza, como por ejemplo el "Manual de la Terapia Neural" de Peter DOSCH, más aún, ha sido concebido como auxiliar adicional que lleve de la mano al principiante y que al experto le posibilite recapitular técnicas de aplicación poco frecuente o inclusive, le ayude a aprender algunas quizás nuevas.

Le deseo a Mathias DOSCH un éxito merecido y a su libro, puesto que es de rigor en toda biblioteca médica particular, la más amplia difusión.

Prim. Univ. - Doz. Dr. Otto BERGSMANN

Gröbming, Febrero de 1979 - Austria

INTRODUCCION

La Terapia Neural según HUNEKE fue por años injustamente desplazada hacia la bancada donde se dejan los métodos dudosos y marginados.

Ahora, después de 50 años y gracias a que colegas como Ernesto ADLER, Peter DOSCH, GROSS, HARRER, KIBLER, SCHOELER, SIEGEN, el grupo vienés de investigadores: BERGSMANN, FLEISCHHACKER, HOPFER, KELLNER, PISCHINGER, STACHER y otros mediante sus trabajos comprobaron la objetividad de la Terapia Neural, empiezan a reconocer colegas en universidades y en clínicas cada vez más, que la aplicación selectiva de anestésicos locales significa un significativo enriquecimiento de las medidas terapéuticas comunes.

Más del 50% de los médicos que practican su medicina en consultorio reportaron emplear desde hace mucho y con gran éxito la Terapia Neural tanto para el diagnóstico como para la terapia.

En el año 1928 publicaron los hermanos Ferdinand y Walter HUNEKE un trabajo titulado "Unbekannte Fernwirkungen der Lokalanästhesie" ("**Desconocidos efectos a distancia de la Anestesia Local**"). Informaron sobre éxitos curativos en el tratamiento de estados dolorosos en el terreno segmentario y llamaron en ese entonces la atención sobre la importancia que tiene el aplicar la inyección en el sitio correcto. Pronto reconocieron que al usar la Procaína se desencadenaban por las zonas de HEAD reacciones semejantes a reflejos y hasta el momento desconocidas.

LA TERAPIA SEGMENTARIA

HEAD y MACKENZIE observaron que órganos enfermos una y otra vez producían reacciones y hasta alteraciones de áreas bien definidas de la piel y del tejido subcutáneo. De ahí coligieron una relación entre órgano y la superficie del cuerpo correspondiente, las vías reflejas cutiviscerales. Reconocieron que el cuerpo humano puede ser dividido en 30 segmentos (ver pág. 20). VOGLER y KRAUSS encontraron también una relación entre huesos, verbigracia entre periostio y órgano, las vías reflejas osteoviscerales. El manejo apropiado de un órgano enfermo mediante procedimientos estimulantes de la piel es bien conocido en la medicina experimental. La medicina física sabe aprovechar estas experiencias. Procedimientos estimuladores de la piel como vacunas de Ponndorf, el Baunscheidtismo, moxas, ventosas, aplicaciones de hidroterapia tipo Kneipp, etc., son sin lugar a dudas parte integrante de la medicina física actual.

En la Terapia Neural según HUNEKE conocemos tres posibilidades de influenciación segmentaria:

1- La inyección directamente en el sitio afectado por el dolor: en afecciones dolorosas en músculos, bandas, fascias, huesos, articulaciones o nervios, la

inyección selectiva de procaína o lidocaína es tan efectiva como en traumas, hematomas, raspaduras, dolores en cicatrices y lesiones traumáticas de toda clase (véase también: la terapia con pápulas, pág. 186)

2- La influenciación de áreas doloridas a través del segmento corporal correspondiente es posible con inyecciones paravertebrales de procaína o de lidocaína.

3- El tratamiento con procaína o lidocaína del troncal simpático abdominal y de sus ganglios: el ganglio ciliar, el ganglio de Gasser, el ganglio esfenopalatino, el ganglio estrellado, el ganglio cervical superior y el medio, el mismo ganglio simpático abdominal (alto y medio) y el troncal simpático lumbar.

Para las extremidades inferiores preferimos, junto a la inyección en el troncal simpático abdominal, la inyección en la raíz del ciático y la infiltración epidural o presacra.

Si después de aplicada la Terapia Segmentaria no se presenta una significativa mejoría de las molestias hay que pensar en un campo interferente (véase pág. 34)

LOS SEGMENTOS DEL CUERPO (zonas de HEAD)

El cuerpo humano lo constituyen 30 segmentos:

C1 - C8 Segmentos cervicales

T1 -T12 Segmentos torácicos

L1 - L5 Segmentos lumbares

S1 - S5 Segmentos sacros

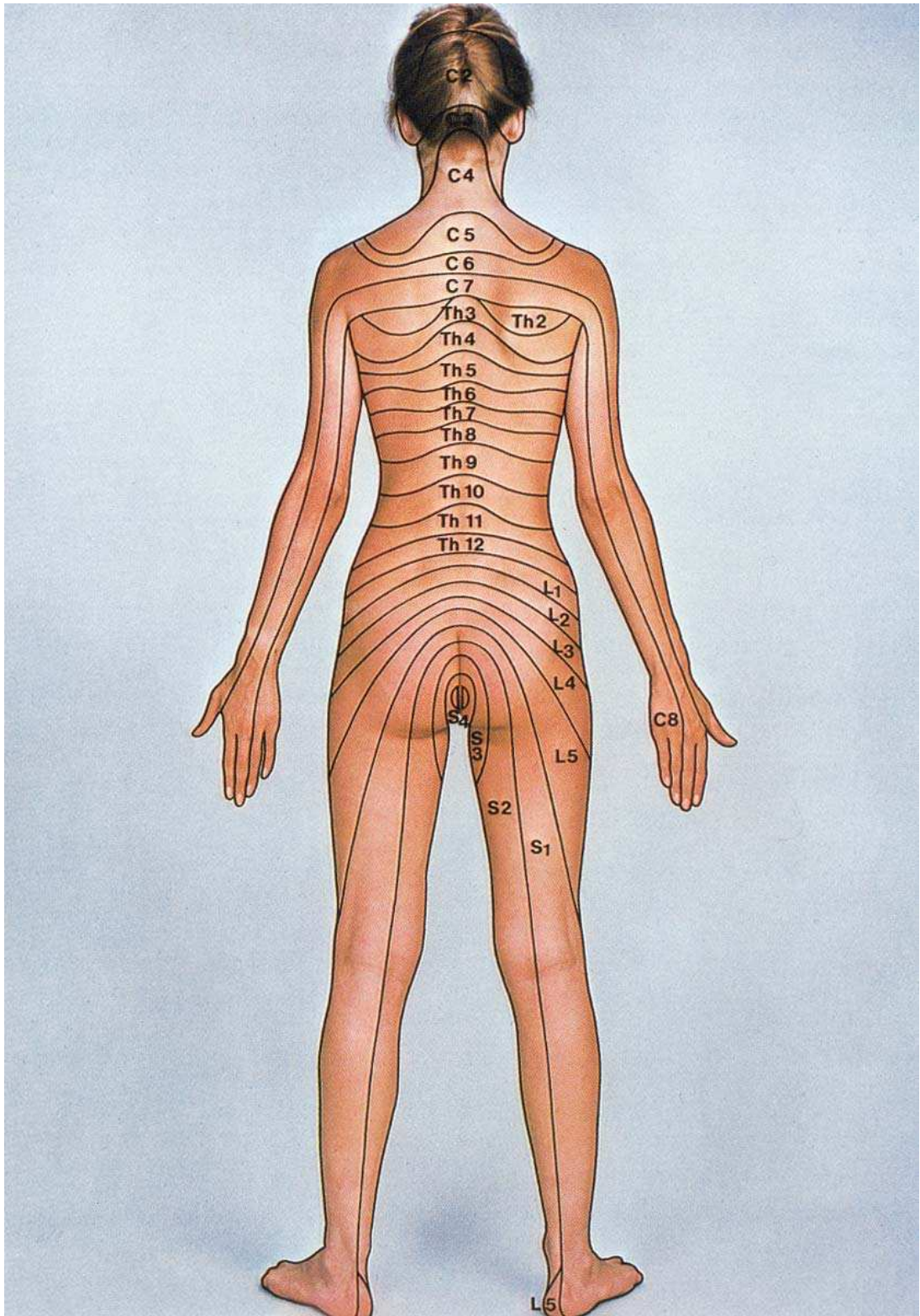


Fig. 1

LOS ORGANOS INTERNOS Y EL AREA DE SUS MANIFESTACIONES SEGMENTARIAS

Organo:	Reacción segmentaria:		Posible reacción segmentaria:	
Corazón	C3 - 4 izda.	T1 - 6 izda.	C3 - T8, preferentemente	Trigémino izdo
Pulmones Bronquios	C3 - 4 izda Preferentemente.	T3 - 5 dcha.	C3 - 8 izda. Preferentemente	T1 - 9 dcha.
Esófago		T5		T5 – 8
Estómago	C3 - 4 izda.	T2, 7 - 9 izda.	C3 - 4 izda. Preferentemente	T5 - 9 izda.
Intestino Delgado		T9 - 11	C3 - 4	T5 - 12
Colon ascendente y descendente		T11- L1 dcho. Respectivamente . izdo.	C3 - 4 dcho. Respectivamente	T10 - L3 izdo.
Hígado y Vesícula biliar	C3 - 4 izdo. Trigémino l.	T6 - 10 dcho. dcho.	C3 - 4 dcho. Trigémino	T5 – 11 dcha l. Dcho.
Páncreas	C3 - 4 izdo.	T8 izdo.	C3 - 4 izdo.	T7 - T10 izdo
Bazo		T8 - 9 izdo.	C3 - 4 izdo.	T7 - 11 izdo.
Riñón y Uréter	iz. y dch. respectivamente	T10 - T12, L1	C3 – 4	T8 - L4
Vejiga	a ambos lados	T12 - L3, S2	a ambos lados	T10 - L5 S1 - 4
Utero, anejos o Testículos, epidídimo	a ambos lados	T11 - L3	a ambos lados	T10 - L3
Recto	a ambos lados	T10 - L3	a ambos lados	T10 - L3, S2

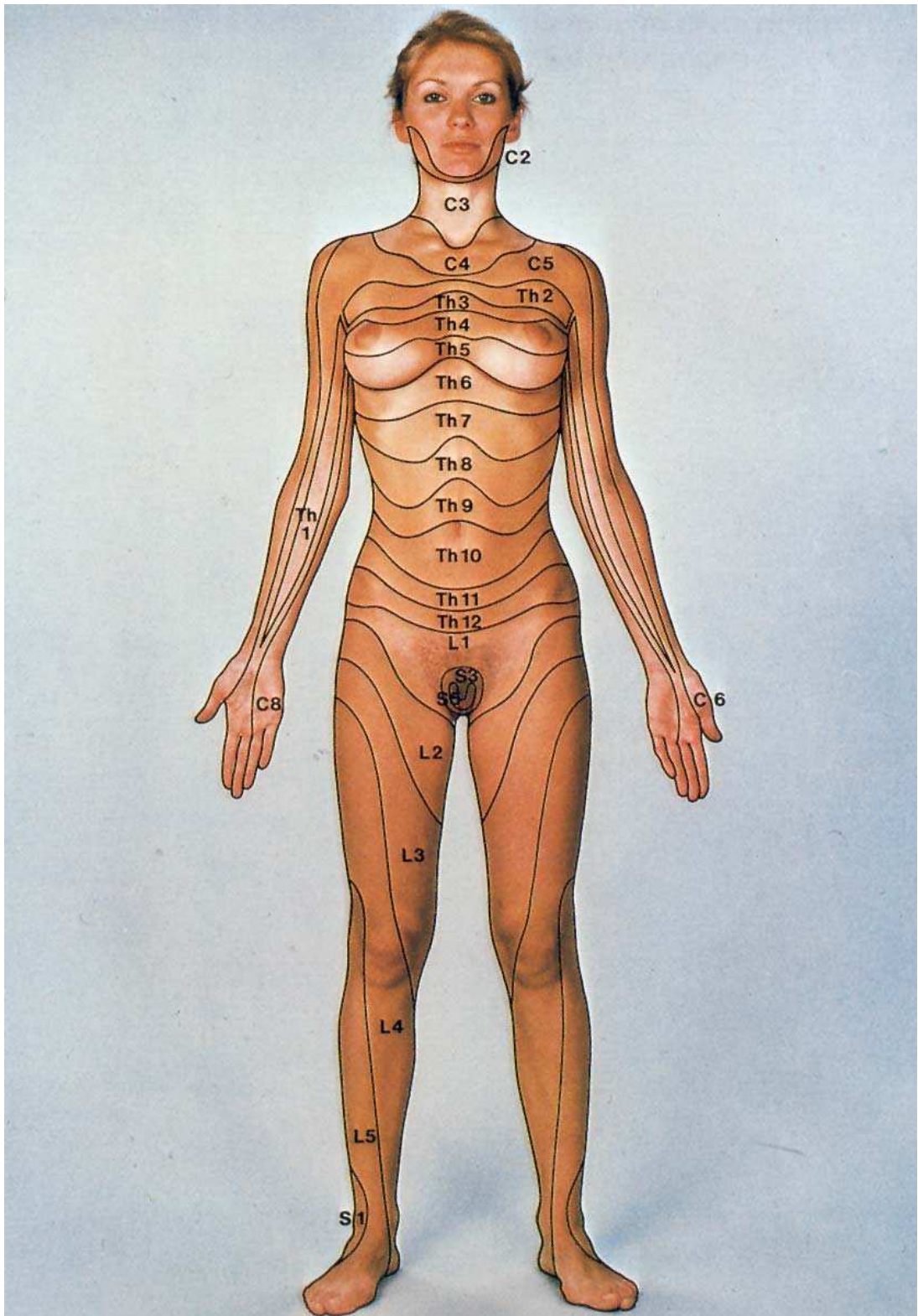


Fig. 2

RECOPIACION DE LOS PUNTOS DE INYECCION MÁS IMPORTANTES DE LA TERAPIA SEGMENTARIA EN ENFERMEDADES

Del corazón

Del pulmón

Del hígado y vesícula biliar

Del estómago

TERAPIA SEGMENTARIA EN ENFERMEDADES DEL CORAZON

- Puntos Standard
- Reacciones segmentarias muy usuales

- Puntos de frecuente reacción

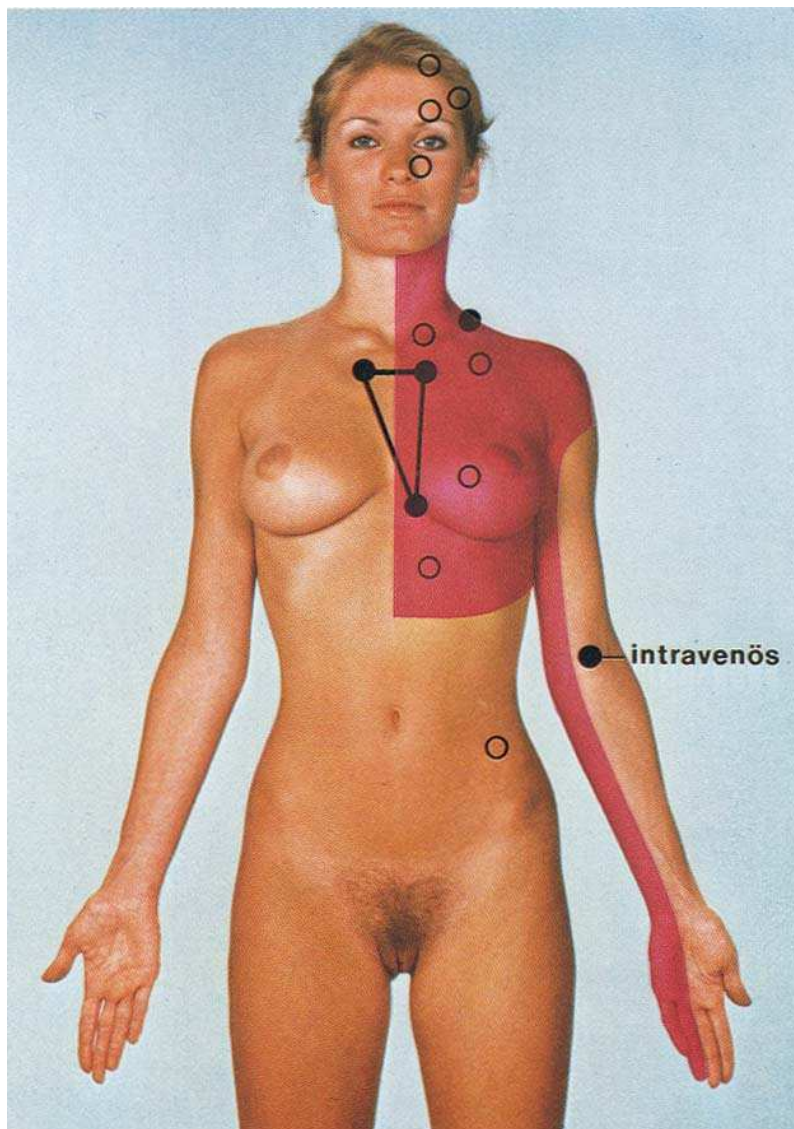


Fig. 3

Como tratamiento básico para todas las enfermedades del corazón que no pueden ser atribuidas claramente a Strophanthin y otros glicósidos: se pone inyección intravenosa en la vena cubital izda. (v. ahí).

2-4 pápulas densas paraesternales en la 1ª-3ª regiones intercostales. 1 pápula en el ángulo que forma el borde inferior del tórax con el proceso xifoides. Las zonas reflejas del corazón se extienden sobre hemitórax izquierdo, en región infraclavicular izquierda paraesternal y sobre el hombro izquierdo hasta la región izquierda del cuello.

TERAPIA SEGMENTARIA EN ENFERMEDADES DEL CORAZON

- Puntos Standard
- Puntos de frecuente reacción
- Zona de posibles reacciones segmentarias
- Reacciones segmentarias muy usuales

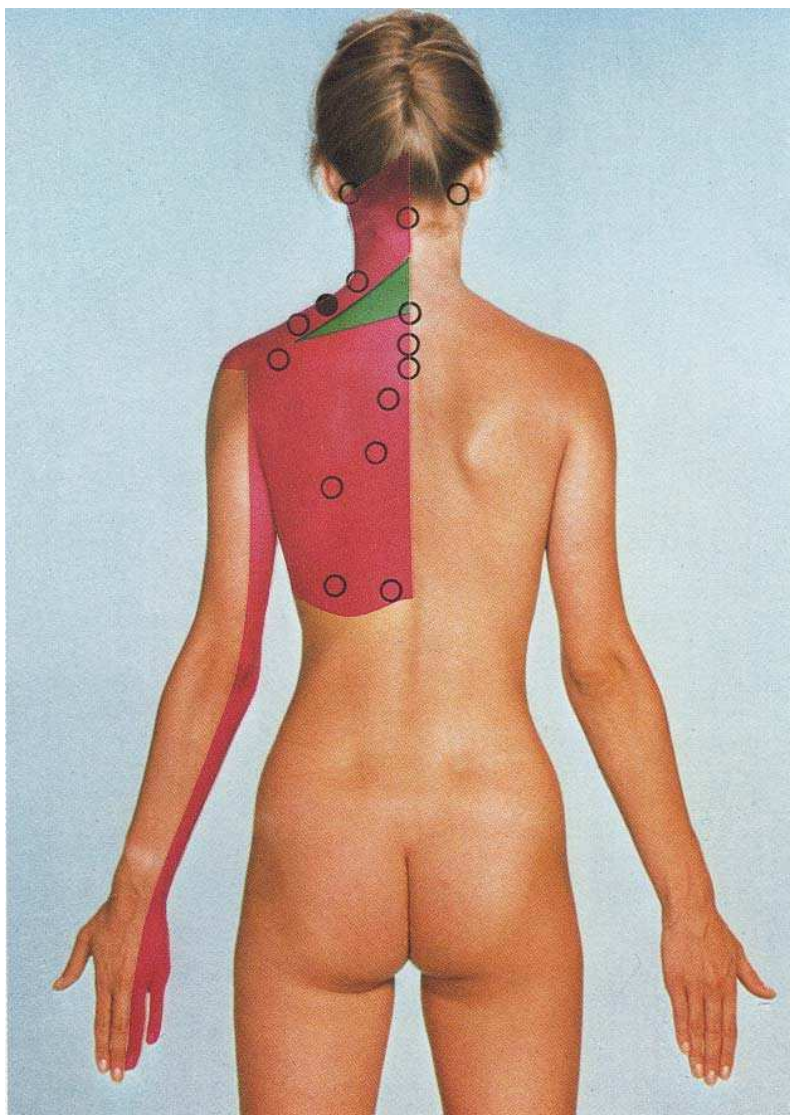


Fig. 4

En espalda se extienden hacia abajo hasta la zona interescapular. En esta región se determina a través de puntos hiperalgésicos palpables la zona de pápulas e inyecciones

aún un poco más profundas, algunas de la cuales deben ir eventualmente hasta el periostio.

Todas las cicatrices en el segmento tienen que ser tratadas de acuerdo a la técnica Neuralterapéutica correspondiente (véase la inyección de procaína en las cicatrices). El arma más poderosa de la Terapia Segmentaria del corazón es la inyección en el ganglio estrellado (véase allí).

TERAPIA SEGMENTARIA EN ENFERMEDADES DE PULMON

● Puntos Standard
■ Zona de posibles reacciones segmentarias

○ Puntos de frecuente reacción

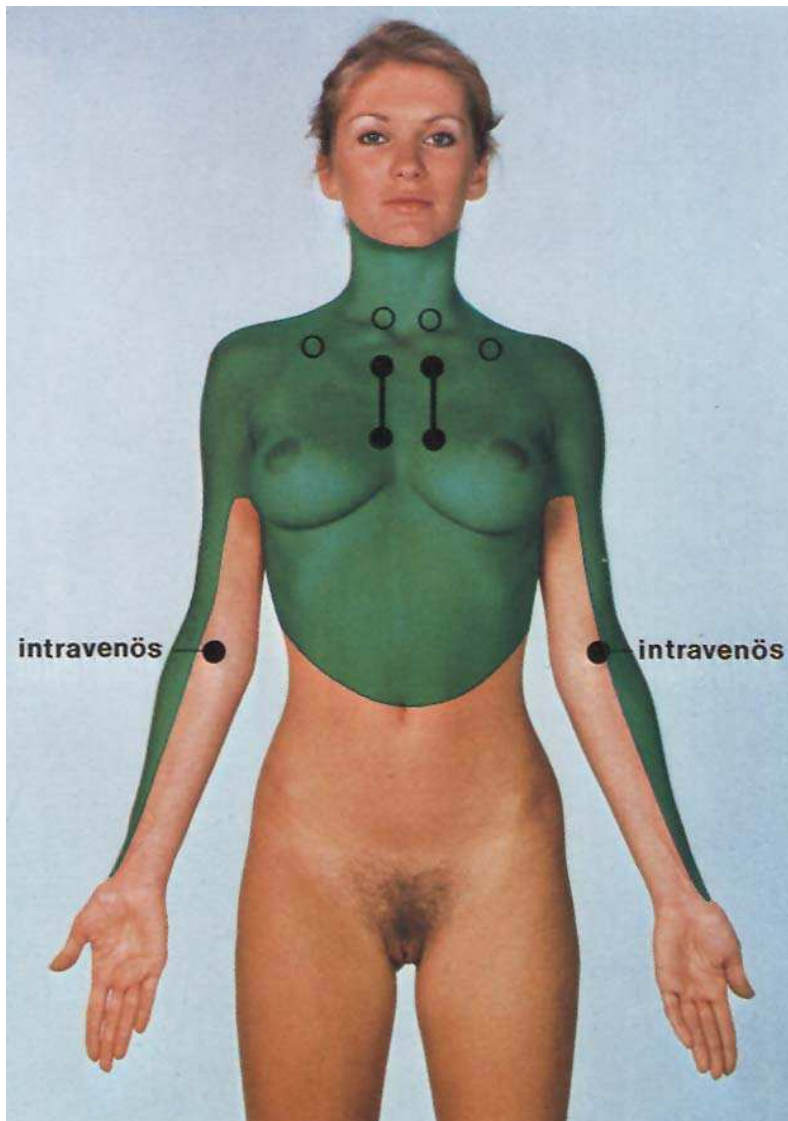


Fig. 5

Como tratamiento básico para todas las enfermedades de los pulmones: inyecciones intravenosas alternantes entre izquierda y derecha.

4-6 pápulas junto al esternón. Pápulas sobre los hombros y a ambos lados de las apófisis transversas de las vértebras torácicas.

La acupuntura recomienda: punto 1 de meridiano de Pulmón: situado sobre la línea paraaxilar anterior algo lateral de la línea medioclavicular a la altura del 3er. Espacio intercostal; punto 2 de meridiano de Pulmón: un espacio intercostal por encima (2º espacio intercostal).

TERAPIA SEGMENTARIA EN ENFERMEDADES DE PULMON

- Puntos Standard
- Puntos de frecuente reacción
- Zona de posibles reacciones segmentarias

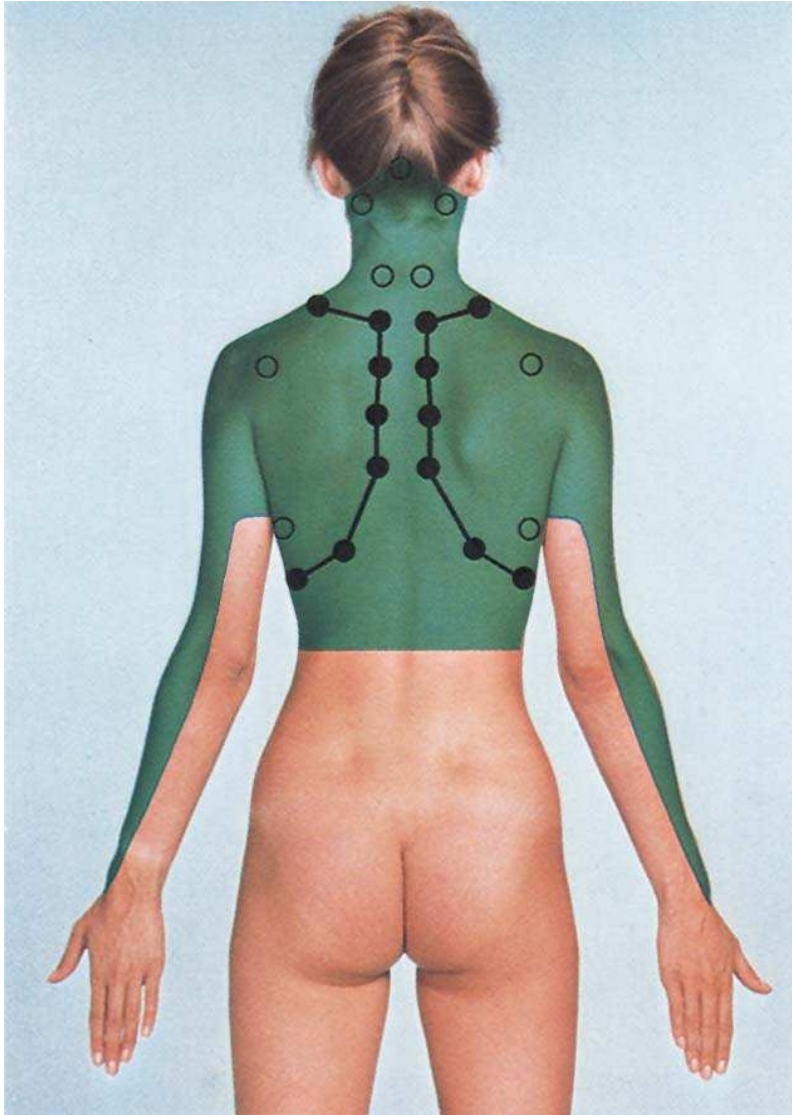


Fig. 6

Hay que eliminar, desconectar o “apagar” los puntos hiperalgésicos y las cicatrices que se encuentren en la región de los pulmones en la misma sesión. La inyección en el ganglio estrellado (véase allí), intercalada a la izquierda y a la derecha, tiene un fuerte efecto regulador sobre la irritación o “suministro vegetativo” del segmento superior correspondiente, segmento que, desde luego, al abarcar toda la parte superior del cuerpo, incluye también la cabeza.

TERAPIA SEGMENTARIA EN ENFERMEDADES DEL HIGADO Y LA VESICULA BILIAR

- Puntos Standard
- Puntos de frecuente reacción
- Zona de posibles reacciones segmentarias
- Reacciones segmentarias muy usuales

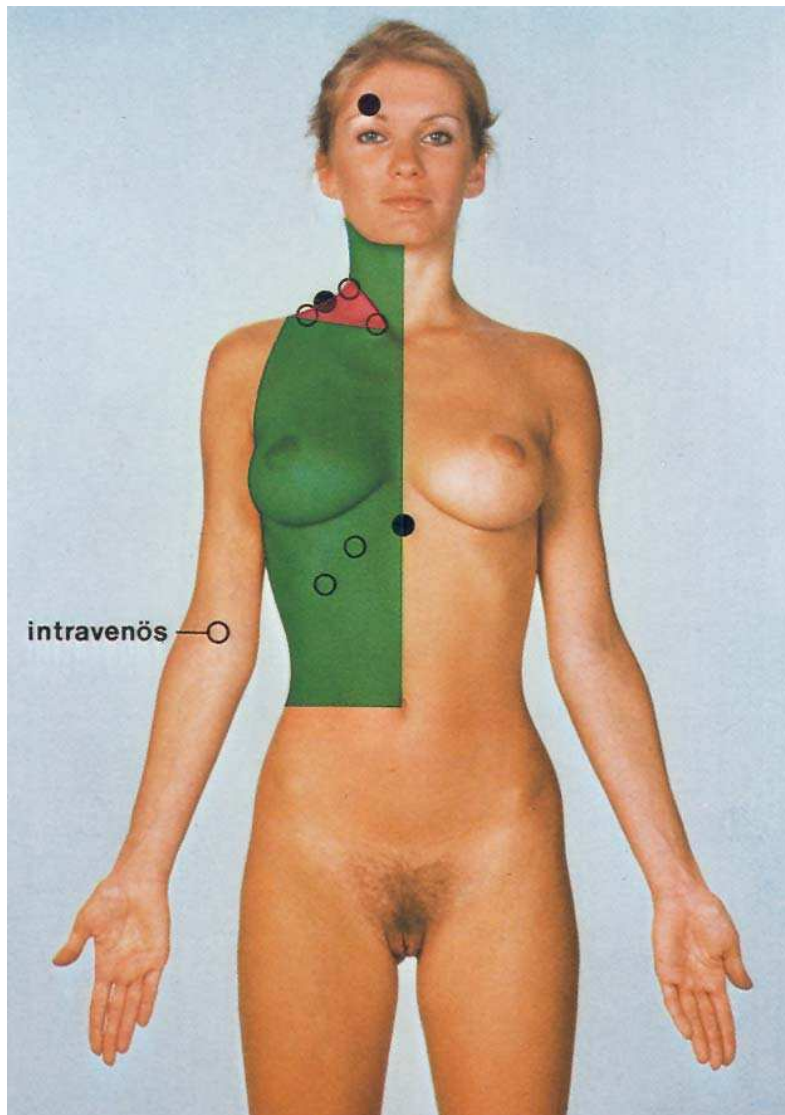

Fig. 7

Como tratamiento básico para la región del hígado y la vesícula se hace: inyecciones intravenosas de procaína o lidocaína; pápulas, como la inyección en la fosa gástrica (ver allí), sobre la bolsa de la vesícula o la región del páncreas, así como en las zonas de HEAD de la espalda y en los hombros; inyección en la inmediata cercanía del nervio supraorbitario derecho, inyección en los puntos de VOGLER hasta el periostio (ver allí).

TERAPIA SEGMENTARIA EN ENFERMEDADES DEL HIGADO Y LA VESICULA BILIAR

- Puntos Standard
- Puntos de frecuente reacción
- Zona de posibles reacciones segmentarias
- Reacciones segmentarias muy usuales

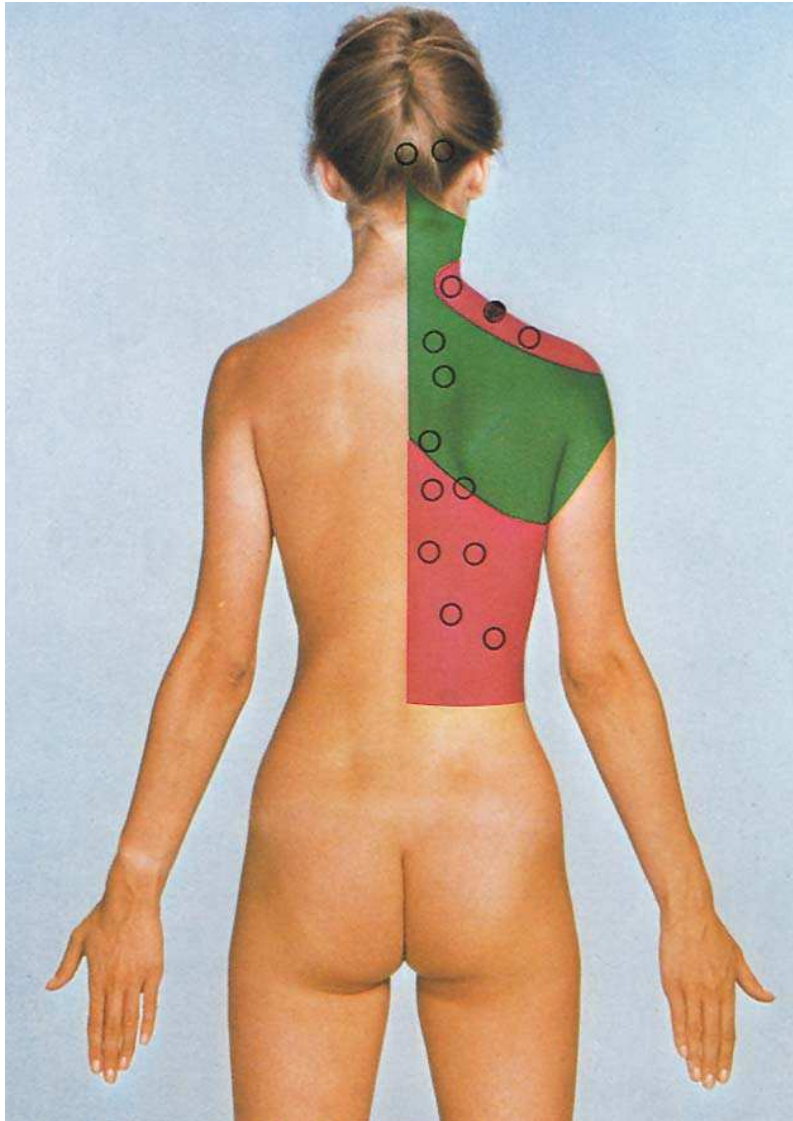

Fig. 8

Para los cólicos de vesícula se recomiendan inyecciones paravertebrales en la cercanía de los nervios intercostales derechos de T9 a T11. Para el tratamiento postoperatorio del dolor después de cirugías en abdomen superior, se ponen inyecciones paravertebrales en los nervios intercostales torácicos T5 a T11.

Todos los puntos hiperalérgicos y las áreas de tensión muscular en el segmento así como las cicatrices tienen que tratarse en la misma sesión.

TERAPIA SEGMENTARIA EN ENFERMEDADES DEL ESTOMAGO

● Puntos Standard
■ Zona de posibles reacciones segmentarias

○ Puntos de frecuente reacción
■ Reacciones segmentarias muy usuales

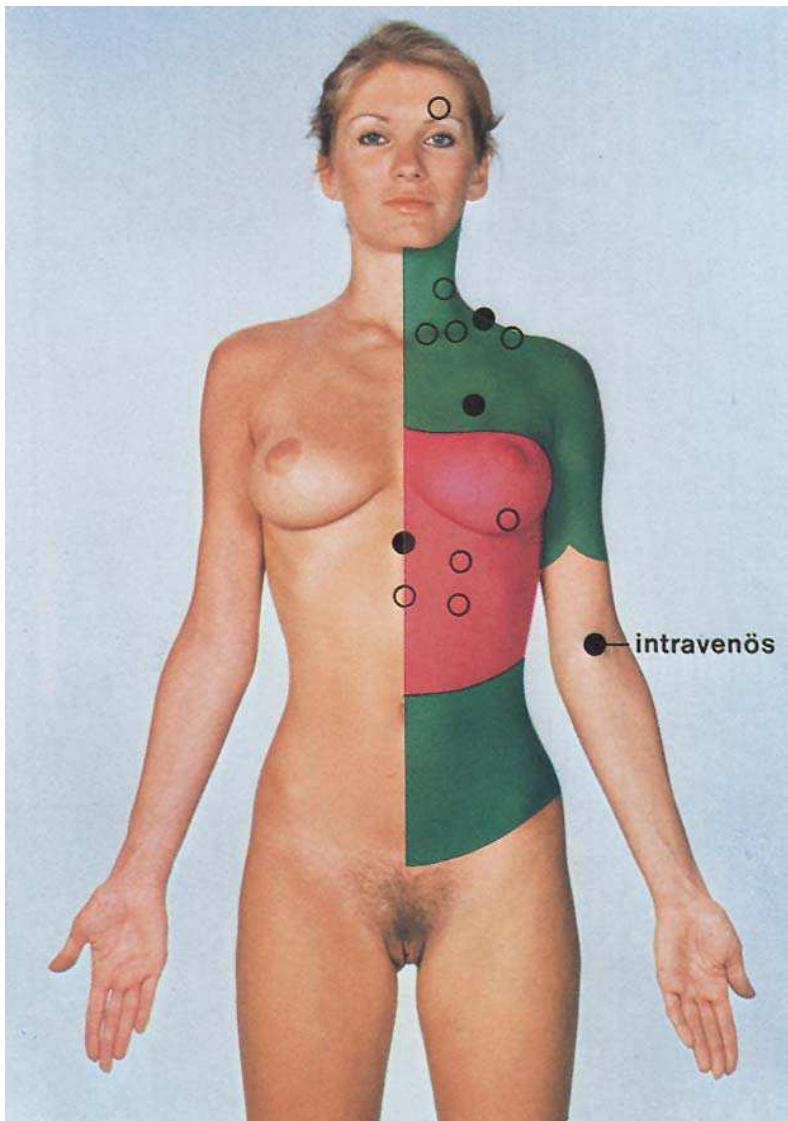


Fig. 9

Como tratamiento básico para enfermedades del estómago se hacen: inyecciones intravenosas de procaína o lidocaína; inyecciones en la fosa gástrica; inyecciones en la inmediata cercanía del nervio supraorbitario izquierdo; en cólicos de estómago (gastralgias, etc.), se recomiendan aplicaciones paravertebrales en los nervios intercostales del tramo torácico izquierdo 6 a 8.

Puntos hiperalgésicos y cicatrices en el segmento así como gelosas dolorosas tienen que tratarse en la misma sesión.

TERAPIA SEGMENTARIA EN ENFERMEDADES DEL ESTOMAGO

● Puntos Standard
■ Zona de posibles reacciones segmentarias

○ Puntos de frecuente reacción
■ Reacciones segmentarias muy usuales

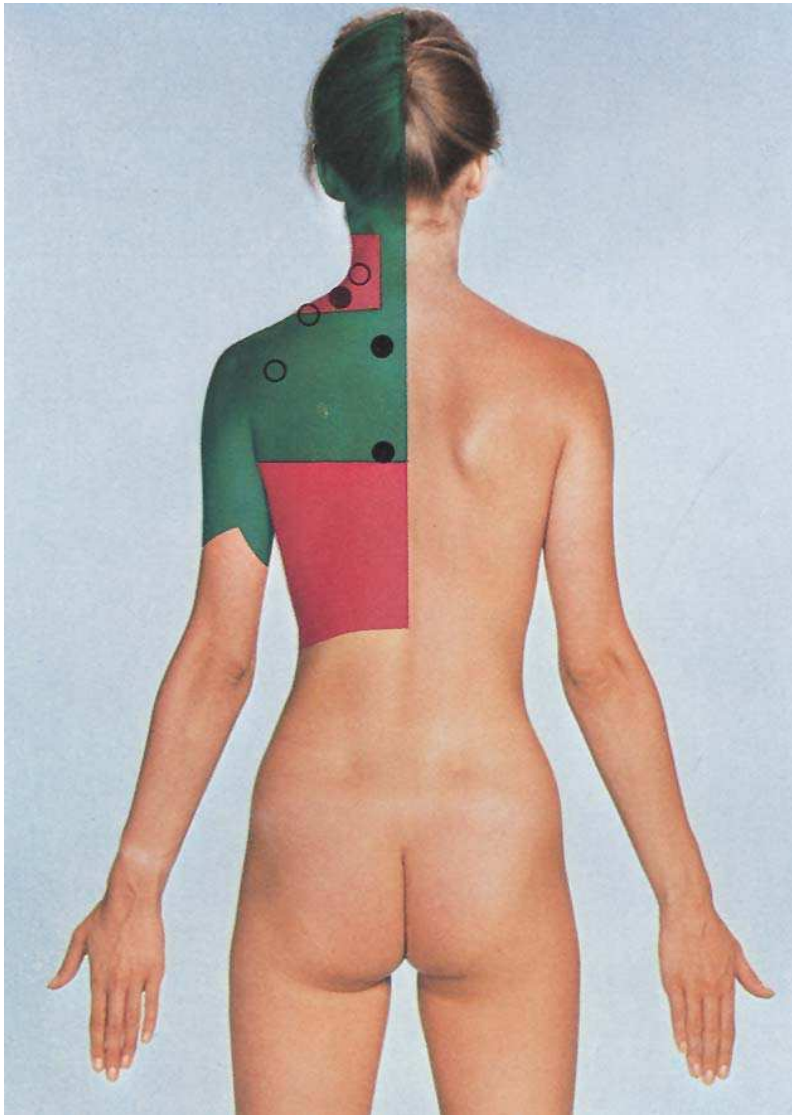


Fig. 10

La inyección en el troncal simpático abdominal junto con la inyección en la fosa epigástrica, en los puntos de VOGLER (periostio) y en la apófisis xifoides, son una efectiva combinación de la terapia en enfermedades de abdomen superior, como en las de estómago, por ejemplo.

PANORAMICA DE LOS PUNTOS MAS IMPORTANTES PARA INYECCIONES NEURALTERAPEUTICAS EN LA CABEZA (delante)

Hueso temporo-frontal (Schläfenbein)
Nervio supraorbitario
Pápulas de los ojos (Augenquaddeln)
Nervio infraorbitario
Ganglio ciliar
Ganglio de Gasser
Nervio alveolar inferior (nervio mentoniano)

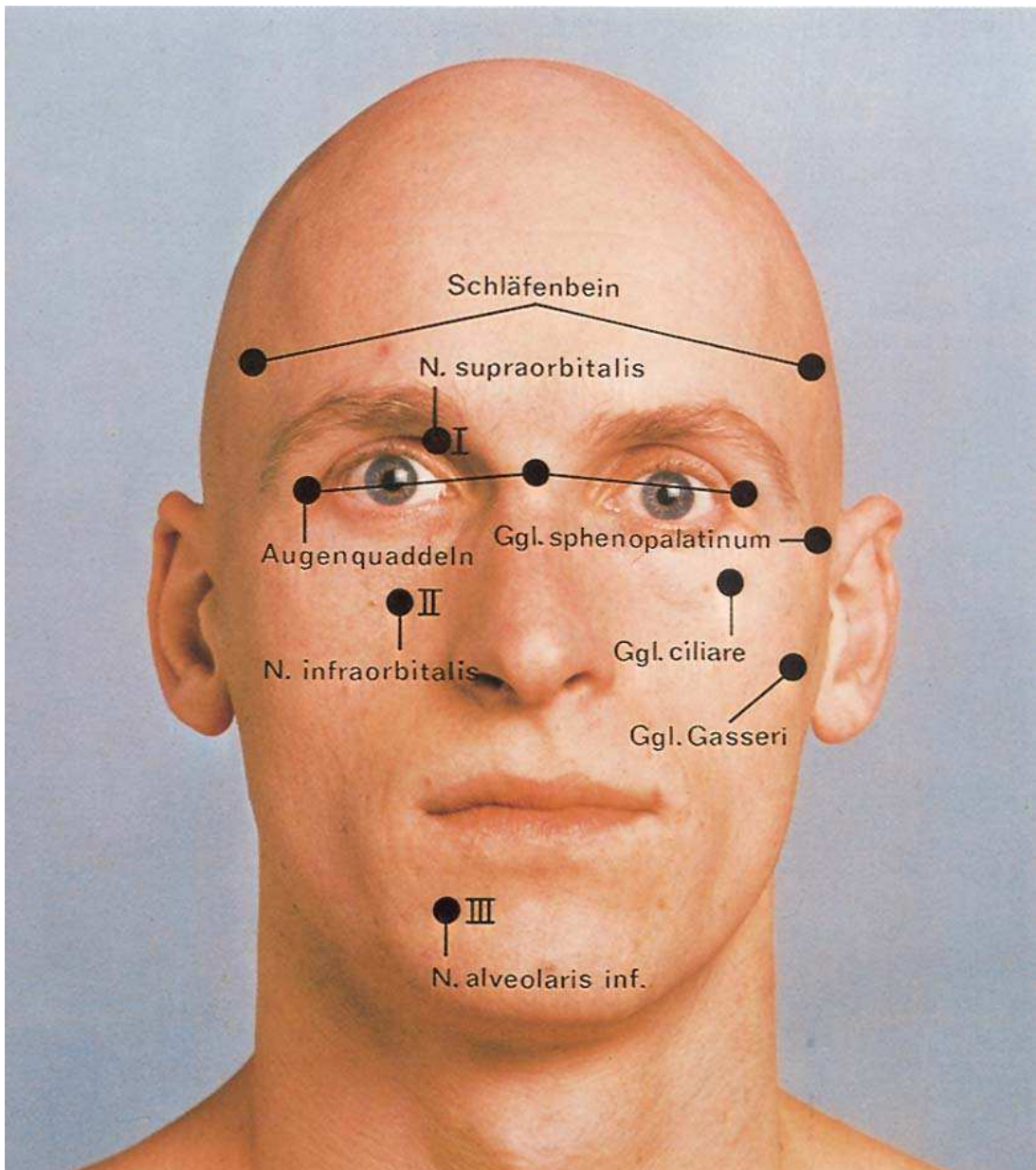


Fig. 11

LOS PUNTOS DE INYECCION MÁS IMPORTANTES EN LA CABEZA (lateral)

Puntos de dolor de cabeza sobre sienes, por ej. sobre el hueso parietal

Nervio supraorbitario
Pápulas de los ojos
Ganglio esfenopalatino
Ganglio ciliar
Ganglio de Gasser
Nervio infraorbitario
Proceso mastoideo

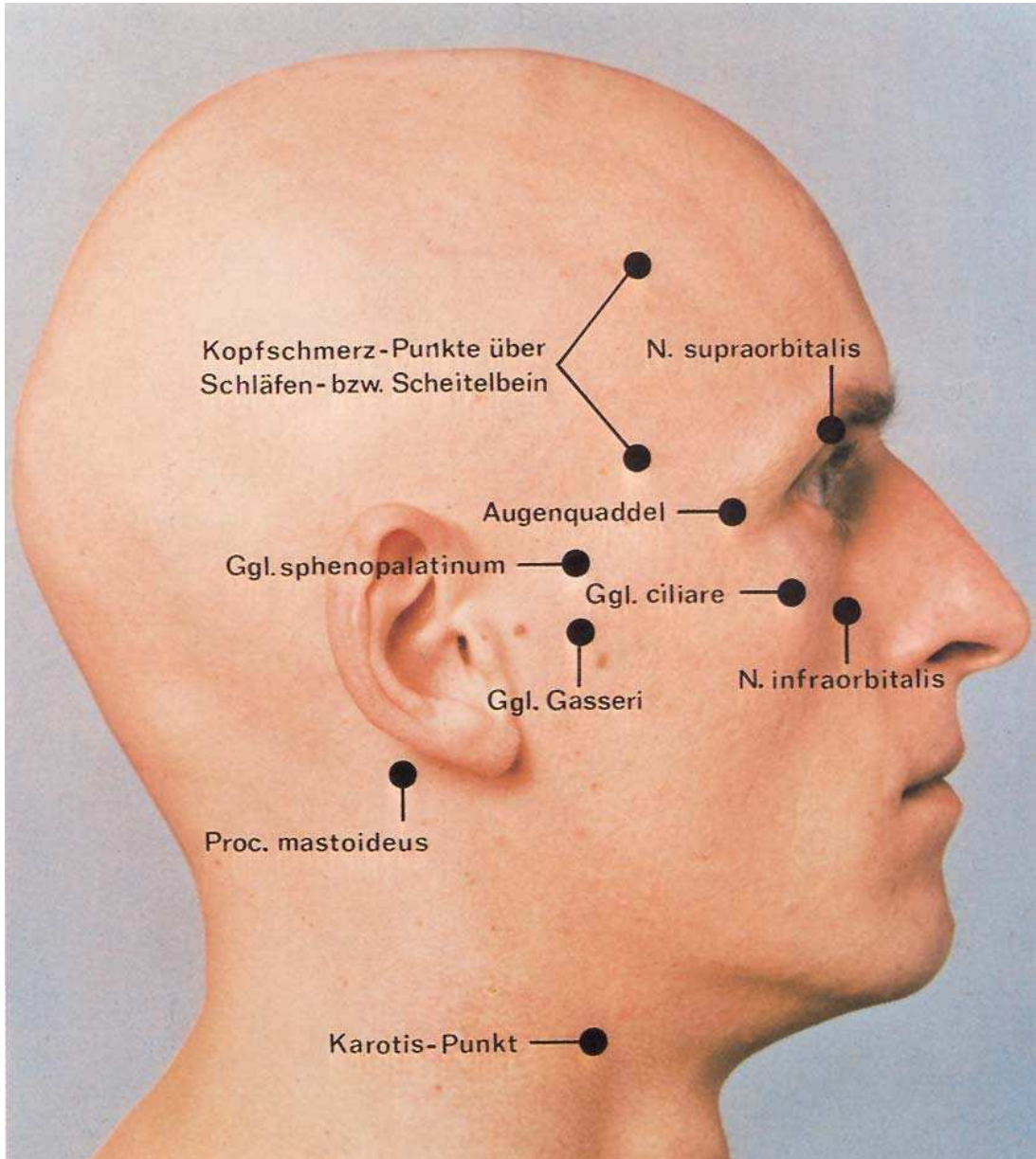


Fig. 12

FRECUENTES PUNTOS DE INYECCION EN LA PARTE POSTERIOR DE LA CABEZA, NUCA Y EN LOS HOMBROS

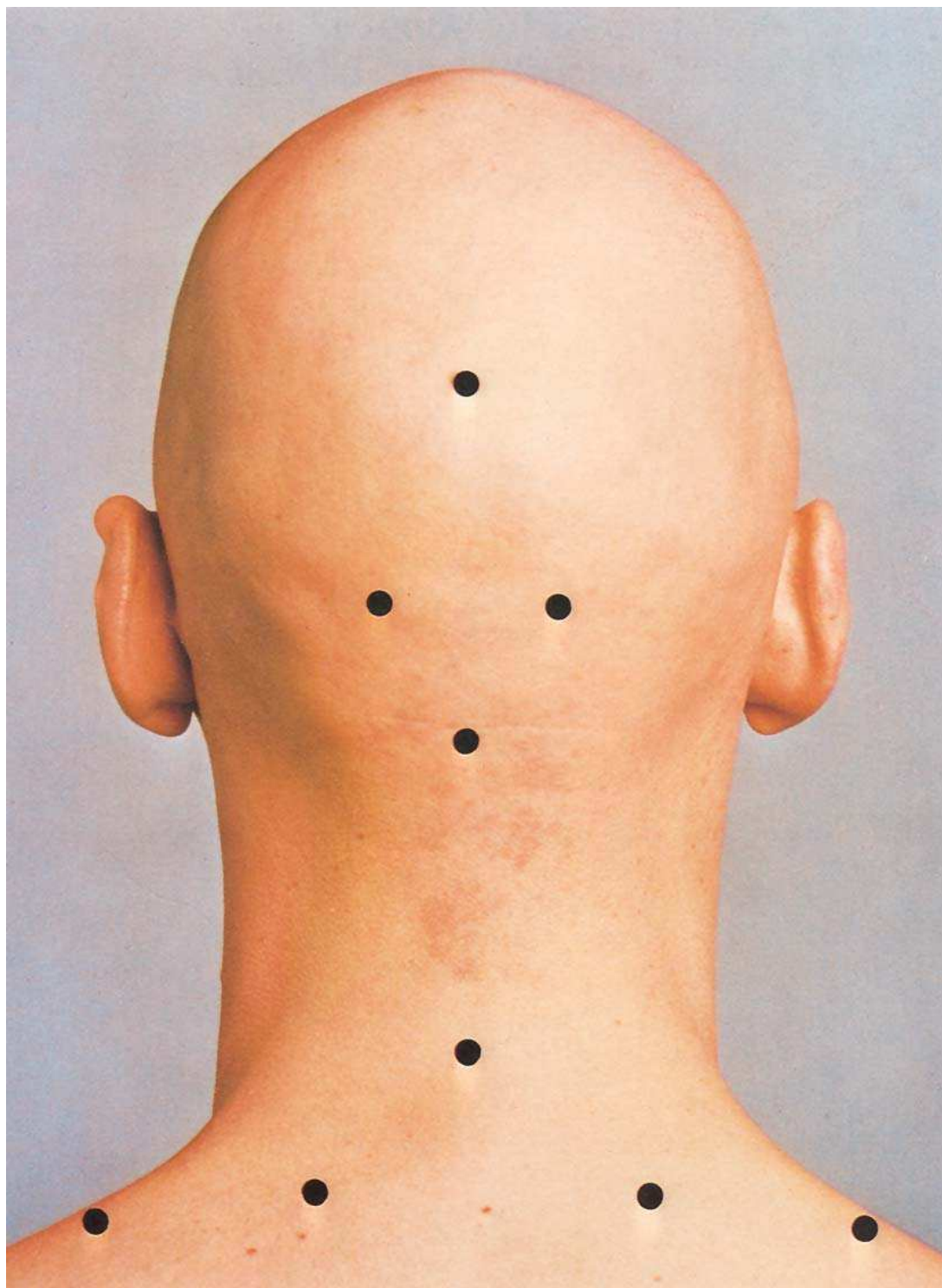


Fig. 13

EL FENOMENO EN SEGUNDOS Y LA BUSQUEDA DEL CAMPO DE INTERFERENCIA

En 1940 observó Ferdinand HUNEKE el primer "Fenómeno en segundos". De allí sacó la importante deducción terapéutica de que estados irritativos neurales o "Campos de Interferencia" pueden producir y mantener más allá de cualquier orden segmentario las más diversas enfermedades. Había encontrado un camino para desconectar campos de interferencia patogénicos curando así enfermedades resistidas hasta esos entonces a toda terapia.

Hoy en día hablamos del fenómeno HUNEKE. Las condiciones para el fenómeno en segundos son:

1- Al inyectar una sustancia neuralterapéutica en el campo de interferencia culpable tienen que desaparecer en el mismo segundo y en un 100% todas las molestias "a distancia" ocasionadas por él, siempre y cuando esto sea aún anatómicamente factible.

2- La total liberación de síntomas tiene que durar un tiempo mínimo de 8 horas si el campo de perturbación inyectado estaba en los dientes, y 20 horas si la desinterferencia neuralterapéutica se hizo en cualquier otra parte del cuerpo.

3- Si los viejos síntomas aparecen de nuevo hay que aplicar la inyección en el mismo sitio. El tiempo de duración del efecto logrado del 100% nunca debe ser más corto en la repetición, teniendo que ser inclusive más largo comparado con el de la primera aplicación.

Como campos de interferencia pueden considerarse: dientes muertos, infectados, desplazados, etc. (véase pág. 86). Las amígdalas, los senos paranasales, cada cicatriz de la piel, en la profundidad o en el periostio y hueso.

También cuerpos extraños, órganos crónicamente inflamados o estados residuales de viejas inflamaciones que en ocasiones pasadas afectaron el hígado, la vesícula biliar, el estómago, los intestinos, el apéndice, etc. La próstata, el útero, ovarios, testículos y anejos pueden ser campos de interferencia. Una anamnesis exacta podrá ponernos a menudo sobre la pista del campo irritativo culpable de la perturbación o interferencia energética.

Si la inyección en un campo de interferencia sospechoso no aporta la reacción esperada, no tiene sentido repetir inyecciones en dicho sitio. Tenemos que seguir buscando otro posible campo de interferencia.

Como sustancias neuralterapéuticas utilizamos en la consulta práctica diluciones de procaína o de lidocaína del 0,5 al 2%. Hay unos colegas que utilizan para su Terapia Neural "Neuro 190", "Sensiotin cum procain" y "Xyloneural".

La dosis máxima para la procaína al 2% en el adulto y aplicada por vía endovenosa la hemos colocado arbitrariamente y por razones de seguridad en 50 ml.; para la lidocaína al 1% por vía intramuscular, en 20 cc. Las cantidades que aparecen en este libro al describir las diferentes técnicas se refieren cada vez a nuestro tope máximo. Es un hecho que el neuralterapeuta experimentado suele lograr sus propósitos con pocos mililitros. Lo importante no es la cantidad de procaína o de lidocaína, sino el sitio donde se coloca la inyección.

CONTRAINDICACION: desistimos de la aplicación de procaína o de lidocaína en el bloqueo auriculoventricular, en bradicardia, en severos daños del ritmo cardíaco, en hipotensión persistente y en descompensación del corazón. En los casos de hipersensibilidad o de alergia a la procaína, preferimos la lidocaína. Hasta ahora no se han descrito reacciones de hipersensibilidad o alergias a la lidocaína.

Para la correcta aplicación de la Terapia Neural se requieren, naturalmente, buenos conocimientos anatómicos y toda clase de cautelas de esterilización. En el atlas he desistido de paños de campo, guantes, desinfección de la piel, etc. Para presentar la técnica con mayor claridad. Las representaciones gráficas son para hacer más comprensibles las fotografías y sirven como ayuda en la orientación correcta. Inyecciones en las que pueden presentarse complicaciones están señalizadas con la palabra CAVE, que significa ¡Cuidado!, ¡PELIGRO!, Precaución.

En inyecciones ubicadas en la cercanía de arterias que conducen al cerebro y en sitios cercanos al espacio cerebroespinal (líquido cefalorraquídeo) hay que succionar un poco halando el émbolo de la jeringuilla, es decir, hay que aspirar para cerciorarse acerca de la correcta ubicación de la cánula.

LA TECNICA

INDICE DE LAS INYECCIONES

Cabeza - Cuello

Inyección en la cercanía de y en la arteria temporal.....	38
Inyección en la cercanía del ganglio cervical superior y en región retroestiloidea.....	40
Inyección en la cercanía del ganglio ciliar.....	42
Inyección en la cercanía del nervio mandibular junto al ganglio de Gasser.....	44
Inyección en la cercanía del ganglio esfenopalatino y cerca del nervio maxilar.....	46
Inyección en la cercanía del ganglio estrellado.....	48
Inyección en la cercanía del ganglio estrellado - método según HERGET.....	50
Inyección en la cercanía del ganglio estrellado - - método según LERICHE-FONTAINE, modificado por P. DOSCH.....	52
Inyección en la cercanía del ganglio estrellado - método según REISCHAUER.....	54
Inyección bajo el cuero cabelludo	58
Inyección en el proceso mastoideo	60
Inyección en la cercanía del nervio glosofaríngeo.....	62
Inyección en la cercanía del nervio infraorbitario.....	64
Inyección en la cercanía del nervio laríngeo superior.....	66
Inyección en la cercanía del nervio mentoniano.....	68
Inyección en la cercanía de los nervios occipitales.....	70
Inyección en la cercanía del nervio frénico C3 - C5.....	72
Inyección en la cercanía del nervio supraorbitario lateral.....	74
Inyección en la cercanía del plexo cervical profundo C2 - C4.....	76
Inyección en la cercanía del plexo cervical superficial.....	78
Inyección en el tiroides	80
Inyección en la cercanía de la amígdala palatina (polos amigdalares).....	82
Inyección en la amígdala faríngea y en la hipófisis del techo del paladar.....	84
Test de los dientes	86

Pecho - Espalda - Abdomen - Pelvis

Inyección en la cercanía de los nervios intercostales.....	88
Anestesia epidural	90
Inyección en los forámenes sacros posteriores.....	94
Inyección en la cercanía del troncal simpático abdominal según WISCHNEWSKI.....	98
Inyección en la cercanía del troncal simpático lumbar.....	102
Inyección en el área de la raíz ciática L3 - L5.....	106

Inyección en y cerca del plexo sacro.....	110
Infiltración presacra según PENDL.....	114
Inyección en la articulación sacroilíaca.....	116
Inyección en la cercanía de los ganglios de FRANKENHÄUSER (plexo uetrovaginal).....	118
Inyección en el terreno ginecológico.....	120
Inyección en la fosa gástrica (fosa epigástrica).....	122
Inyección en los puntos de VOGLER.....	124
Inyección en la cercanía de la apófisis xifoides.....	126
Inyección en la cercanía del nervio pudendo.....	128
Inyección en la próstata	132
Inyección en la próstata (inyección suprapúbica según HOPFER).....	134

Extremidades Brazo – Pierna

Inyección en la cercanía de y en la arteria braquial.....	136
Inyección en la cercanía de la arteria subclavia.....	138
Inyección en la articulación del codo.....	140
Inyección en la articulación de la muñeca.....	142
Inyección en la articulación del hombro.....	144
Inyección en la cercanía del nervio mediano.....	146
Inyección en la cercanía del nervio radial.....	148
Inyección en la cercanía del nervio ulnar.....	152
Anestesia de OBERST de los dedos de la mano y del pie.....	154
Inyección en la cercanía del plexo braquial C5 - T1.....	156
Inyección en la cercanía de y en la arteria femoral.....	160
Inyección en la cercanía de y en la arteria tibial posterior.....	162
Inyección en la articulación de la cadera.....	164
Inyección en la articulación de la rodilla.....	168
Inyección en la articulación superior del pie.....	170
Inyección en las articulaciones de dedos de manos y pies.....	172
Inyección en la cercanía del nervio femorocutáneo lateral.....	174
Inyección en la cercanía y en el nervio femoral.....	176
Inyección en la cercanía del nervio peroneo.....	178
Inyección en la cercanía del nervio obturador.....	180
Inyección en la cercanía del nervio tibial.....	182
Inyección en la cercanía del trocánter mayor.....	184
Terapia a base de pápulas	186
Infiltración intramuscular	187
Pápulas en el área de la articulación de la rodilla.....	188
Pápulas en área sacra	190
Pápulas en región paraesternal	192
Pápulas en región suprapúbica	194
Inyección intravenosa	196
Inyección en las cicatrices	198

CABEZA - CUELLO

Inyección en la cercanía de y en la Arteria Temporal

Indicación: Arteritis temporal; migraña; cefaleas en sienes.

Instrumental: Aguja: nº 12

Cantidad: 1 cc de procaína o de lidocaína

Técnica: Sitio de entrada: la arteria temporal para por delante de la oreja hacia la sien, donde su pulso es visible y palpable.

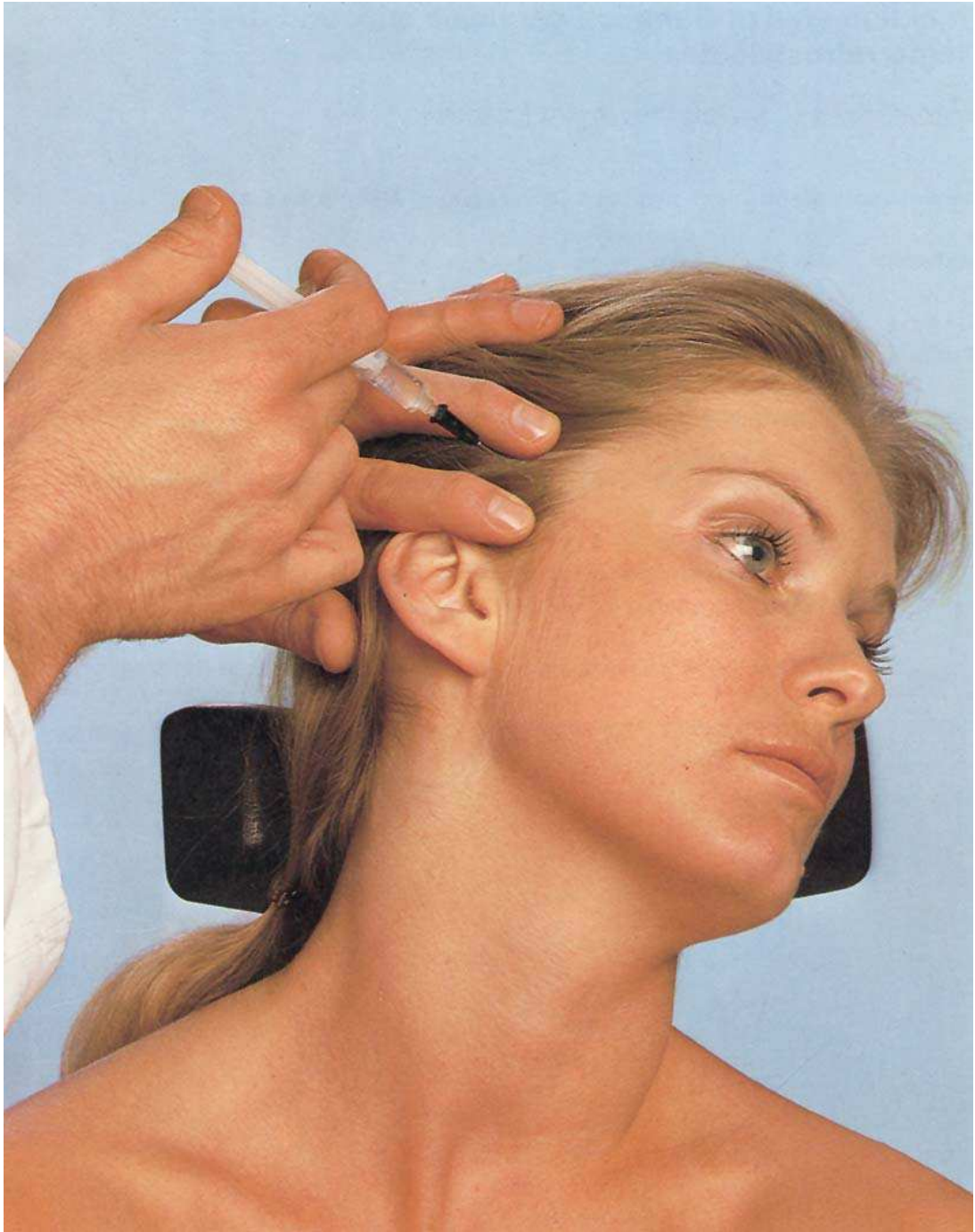


Fig. 14: Inyección peri e intraarteria temporal

Inyección en la cercanía del ganglio cervical superior y región retroestiloidea

Indicación: véase inyección en la cercanía de y en el ganglio estrellado.
Diátesis alérgica.

Material: Aguja: de 6 a 8 cm. De longitud
Cantidad: 5 cc de procaína o lidocaína

Técnica: Sitio de entrada: en el punto de corte de 2 líneas auxiliares, la línea vertical bajo el borde anterior del proceso mastoideo y la horizontal la cruza un través de dedo por encima del ángulo mandibular.

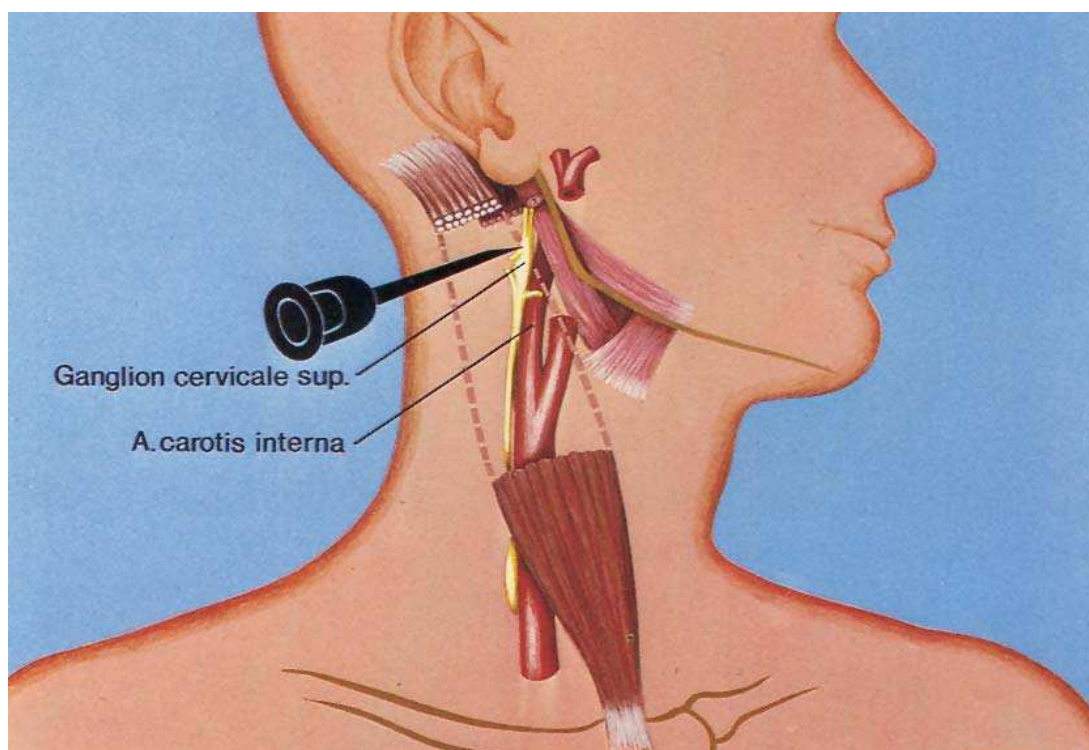


Fig. 15: anatomía y ubicación de la aguja para la inyección en la cercanía del ganglio cervical superior.

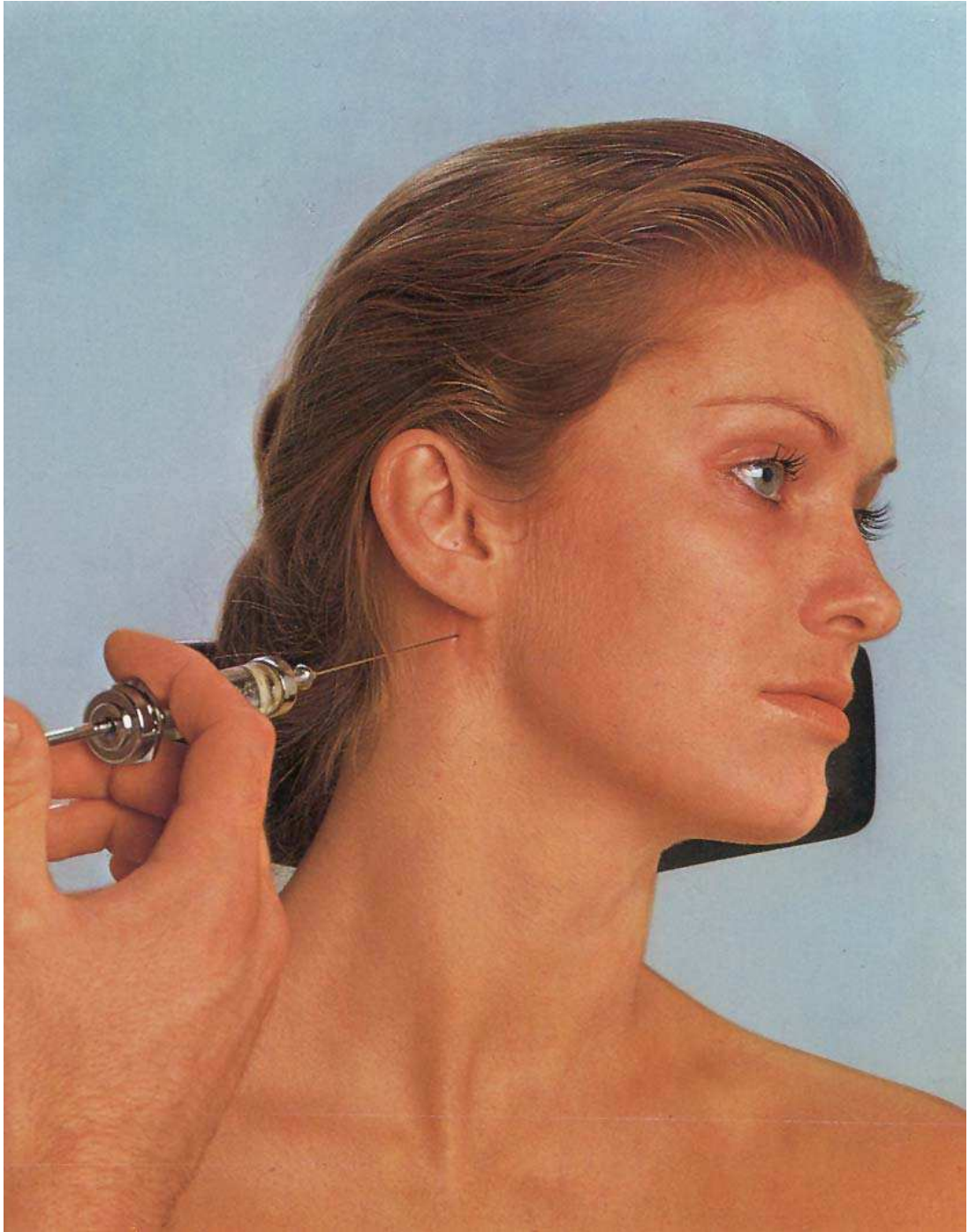


Fig. 16: inyección en la cercanía inmediata del ganglio cervical superior y de la región retroestiliodea.

Inyección en la cercanía del ganglio ciliar

Indicación: Todas las enfermedades e inflamaciones de los ojos, por ej., queratitis, iridociclitis, glaucoma, ciertas formas de dolor de cabeza.

Material: Aguja: 4 cm. De longitud
Cantidad: 2 ml. De procaína o lidocaína

Técnica: El paciente mira con la cabeza apoyada y fija y con los ojos abiertos hacia craneal-medial, es decir, arriba y al centro.

Sitio de entrada: en el ojo derecho, a las 7 horas; en el izquierdo, a las 5.

Dirección de la penetración: bajo mantenimiento de una pequeña distancia con la pared inferior de la órbita se penetra suavemente hacia atrás, arriba y adentro.

Profundidad: después de 3 cm. De penetración, no más de 3,5, se llega a la cercanía del ganglio ciliar.

Precaución: antes de la inyección, **ASPIRAR!**

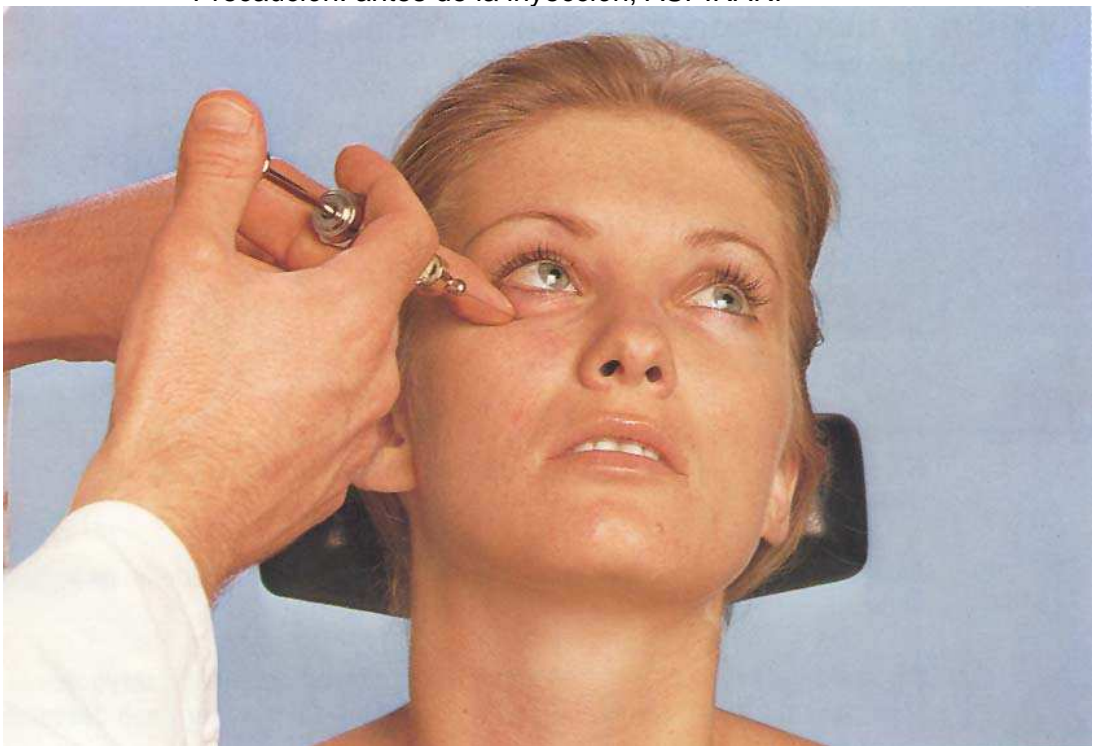
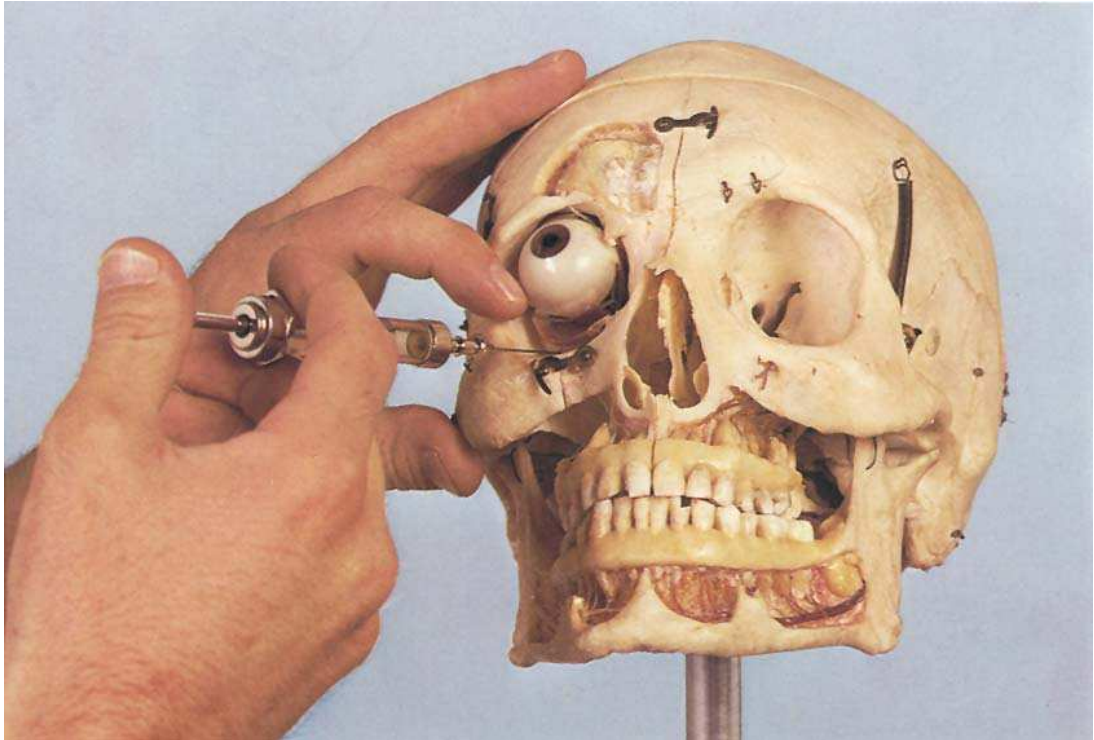


Fig. 17 Y 18: inyección en la inmediata cercanía del ganglio ciliar



Inyección en la cercanía del nervio mandibular junto al ganglio de Gasser

Indicación: Neuralgia del trigémino; trismo; se intenta en dolores de cabeza de etiología oscura; en dolores emanados de un malignoma en el área de la inervación correspondiente.

Material: Aguja: 6 cm. x 8 mm.
Cantidad: 1 - 2 ml. De procaína o lidocaína

Técnica: Sitio de entrada: con la boca del paciente ligeramente abierta se palpa aproximadamente unos 3 cm. antes del trago, exactamente por debajo del arco cigomático, la cisura mandibular: allí es el sitio adecuado para penetrar.

Dirección de la penetración: en dirección transversal a lo largo de la base del cráneo hacia el centro.

Profundidad de la penetración: en aproximadamente unos 4 cm. de profundidad se topa la aguja con el proceso pterigoideo; se retrocede entonces un poco para, cambiando la dirección, proseguir de 0,5 a 1 cm. hacia dorsal llegando a la inmediata cercanía del foramen oval.

Precaución: **ASPIRAR!** La correcta ubicación de la aguja nos la da el paciente mediante una súbita reacción de dolor.

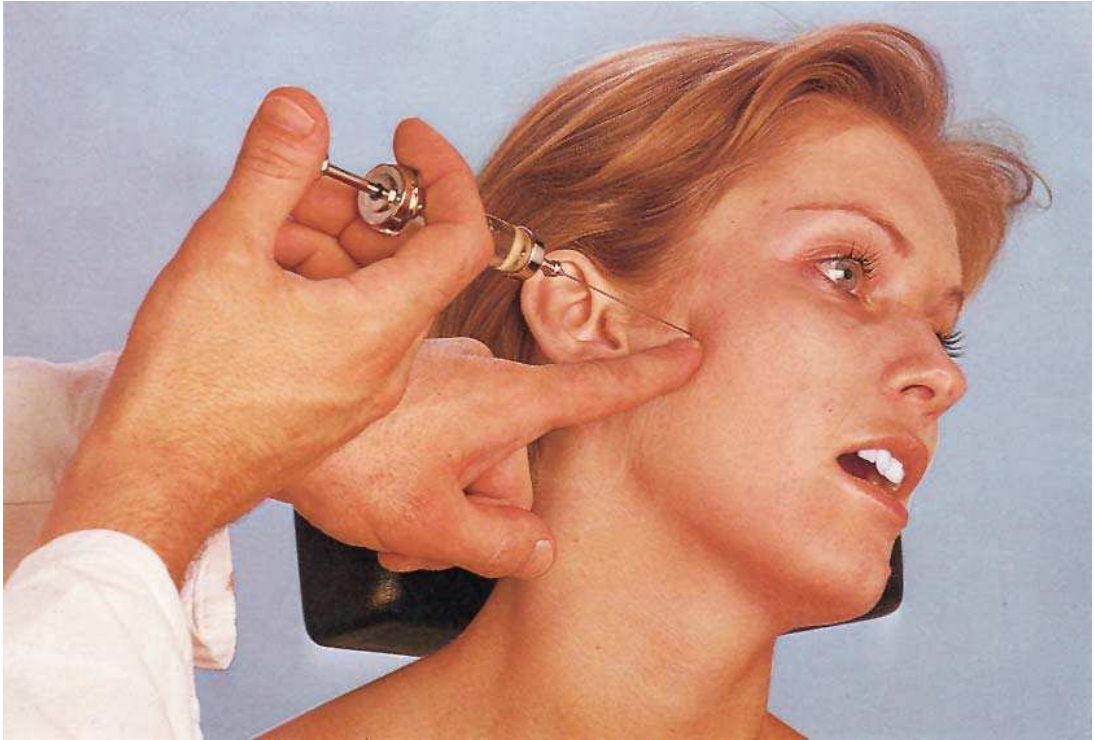

Fig. 19

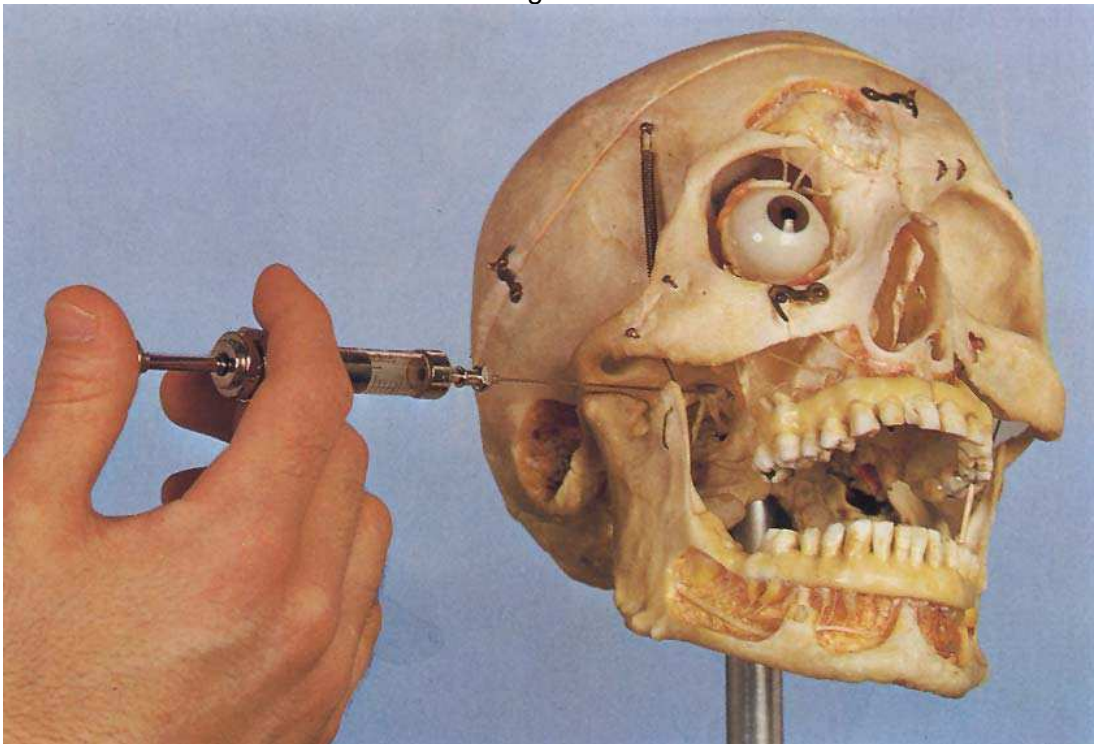


Fig. 20

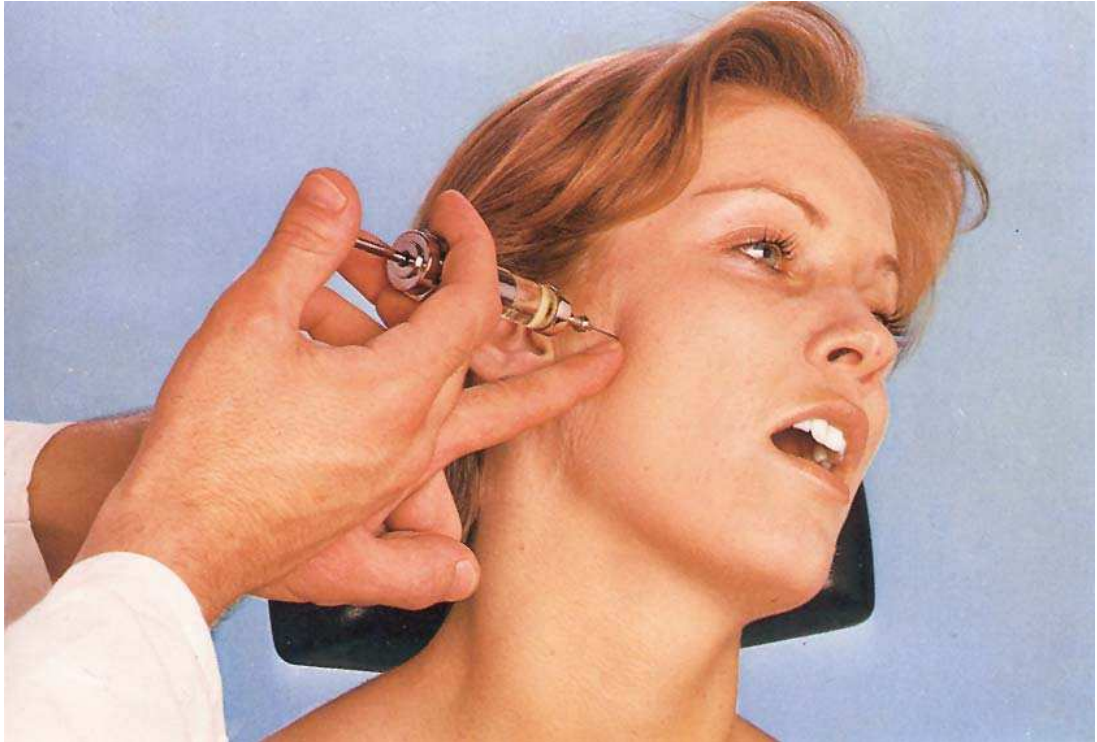


Fig. 21

Fig. 19 - 21: inyección en la cercanía del nervio mandibular y en la cercanía del ganglio de Gasser

Inyección en la cercanía del ganglio esfenopalatino y en la cercanía del nervio maxilar

Indicación: Fiebre del heno; rinitis vasomotora; neuralgia del 2º ramal del trigémino; sinusitis; la intentamos en las formas de dolor de cabeza que no responden a ninguna terapia y en los dolores del hueso maxilar sin hallazgos patológicos por parte del odontólogo.

Material: Aguja: 6 cm. x 8 mm.
Cantidad: 1 - 2 ml. de procaína o de lidocaína.

Técnica: Sitio de entrada: por el borde superior del arco cigomático en la mitad entre la oreja y el borde orbitario.

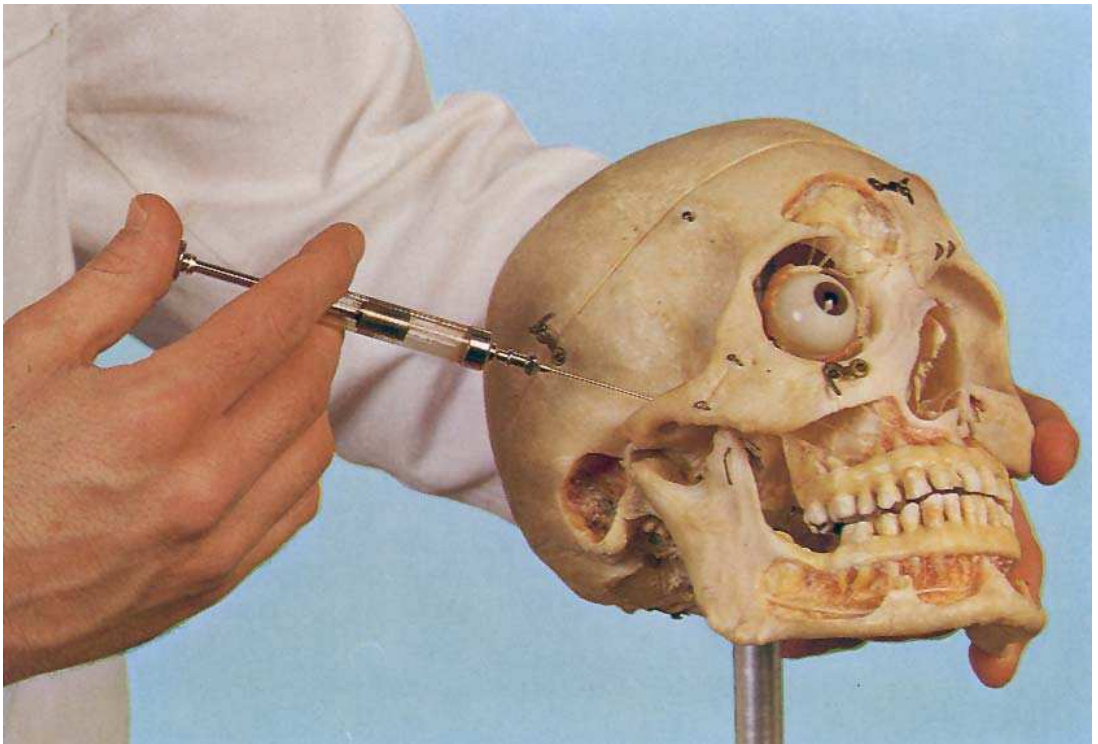
Dirección de la penetración: si se penetra en el ángulo correcto la cánula señala hacia el hueso cigomático del otro lado del cráneo (ángulo romo hacia adelante y abajo).

Profundidad de la penetración: después de 5 a 6 cm. se llega a la fosa pterigopalatina.

Precaución: ¡ASPIRAR!

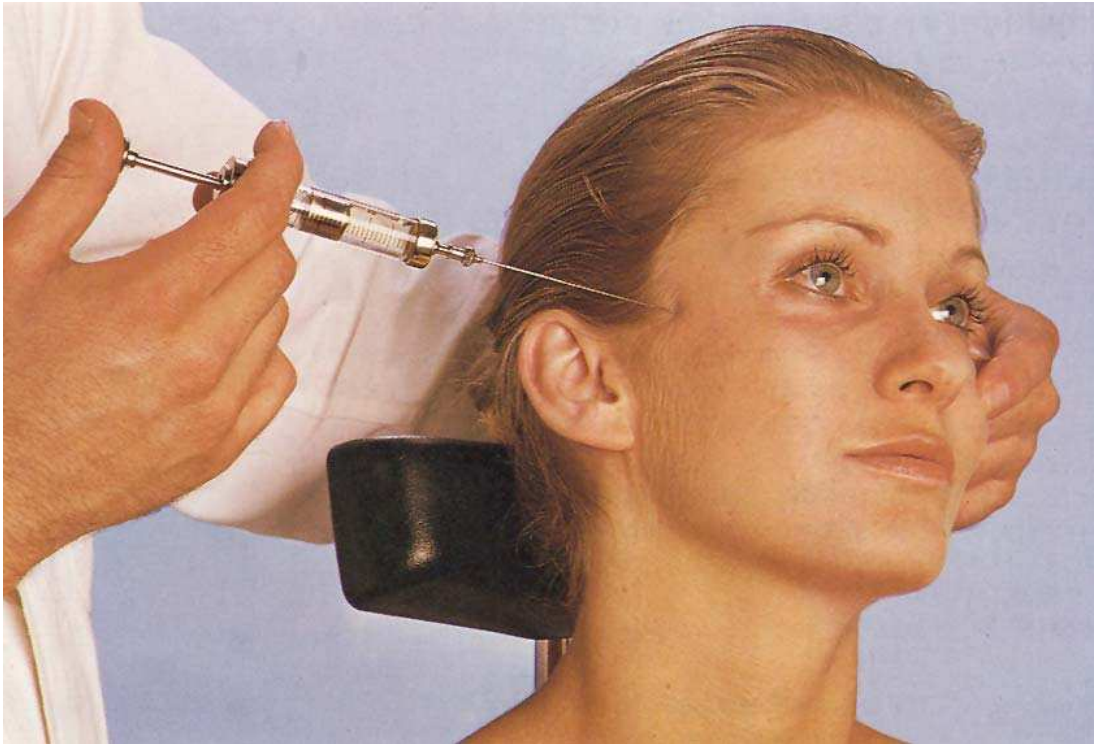

Fig. 22 y 23: inyección en la cercanía del ganglio esfenopalatino y en la cercanía del nervio maxilar



Inyección en la cercanía del ganglio estrellado

Indicación: *Cabeza:* síndrome pre y postapoplejía; edema cerebral; espasmos vasculares intracraneanos; síndrome traumático conmocional; epilepsia traumática; paresia facial; edema de la cara posterisipela; ciertas formas de dolor de cabeza y migraña.

Ojos: glaucoma; herpes zoster oftálmico; claudicación de la arteria central de la retina; trombos de la vena central; enfermedades de la pared vascular; problemas degenerativos de la mácula.

Oídos: enfermedad de Ménière; otitis media crónica; pérdida súbita de la audición; zoster ótico; sordera del oído interno; zumbidos en los oídos; lesiones por enfriamiento; enfermedades alérgicas; etc.

Nariz: rinitis vasomotora; infecciones crónicas de senos paranasales etc.

Cuello: hipertireosis; neuralgias; síndrome cervical; angina séptica; migraña cervical; etc.

Hombros: síndrome hombro-brazo; síndrome de los escalenos; artrosis deformante; artritis capsular; anquilosamiento articular postraumático; etc.

Brazo: *braquialgias;* causalgias; neuralgias del plexo braquial; dolores fantasma; distrofia de Sudeck; epicondilitis; tendinopatías; edema linfático post amputación de mama; problemas circulatorios; etc.

Pulmón: asma bronquial; tuberculosis pulmonar; neumonía; pleuritis; herpes zoster; embolia y edema pulmonar; etc.

Corazón: angina de pecho; infarto; fibrilación ventricular; taquicardia paroxística; descompensación cardial.

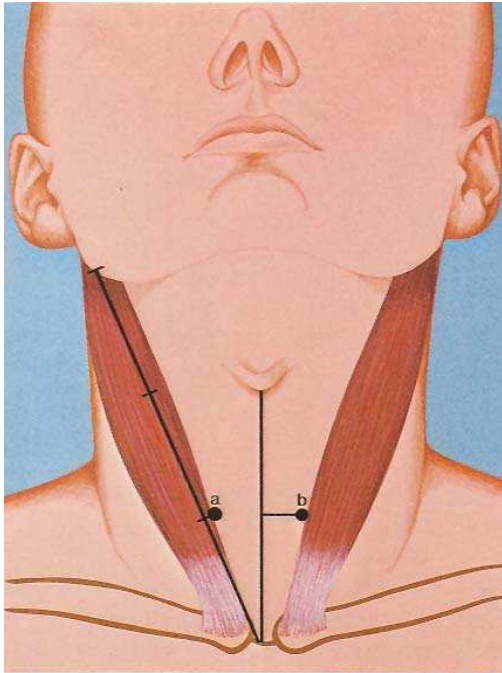


Fig. 24:

Líneas auxiliares para buscar el sitio de entrada al ganglio estrellado cuando se aplica la técnica de inyección HERGET:

- a) Se divide el músculo esternocleidomastoideo en 3 partes. El sitio de entrada queda en el área de transición entre el tercio distal y el medio por el borde anterior del músculo.
- b) Por el borde anterior del m. esternocleidomastoideo a la altura de la mitad entre el primer cartílago anular de la tráquea y el borde superior del esternón.

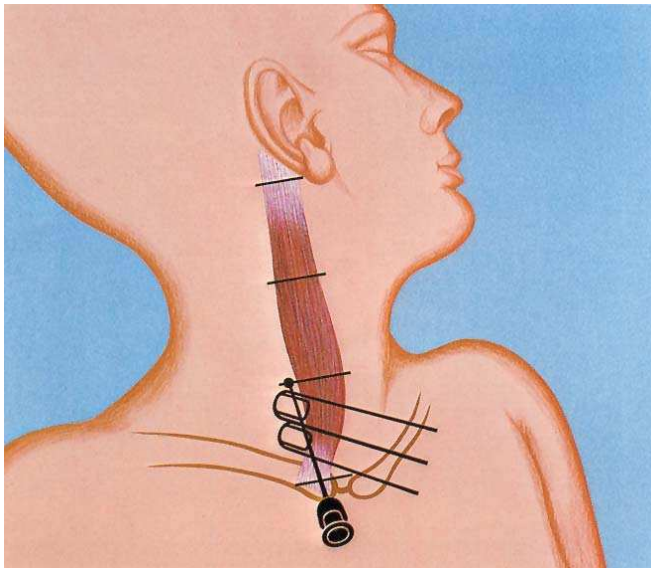


Fig. 25: inyección en la cercanía del ganglio estrellado según LERICHE, técnica modificada según PETER DOSCH

Inyección en la cercanía del ganglio estrellado

Método según HERGET

Material: Aguja: 8 cm. de longitud.
Cantidad: 2 - 5 ml. de procaína o lidocaína.

Técnica: Método según HERGET: el paciente se acuesta sobre su espalda y se le coloca un cojín debajo de los hombros, lo que produce fuerte extensión de la cabeza y sobre extensión de la columna cervical.

Sitio de entrada: en el área de transición del tercio medio de una línea auxiliar que tiramos entre la apófisis mastoides y la articulación esternoclavicular por el borde vertical del músculo esternocleidomastoideo. La entrada queda aproximadamente a 2-3 cm. lateral de la línea media.

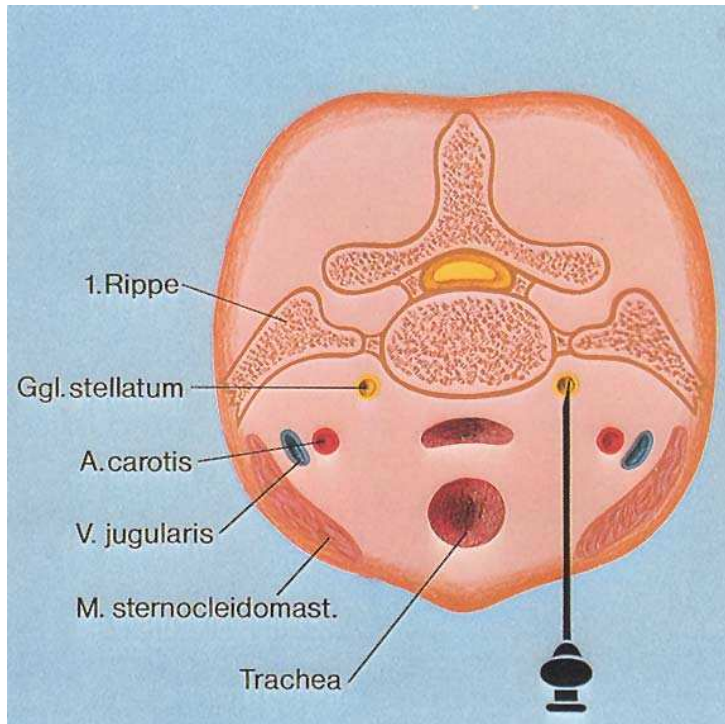
Dirección de la penetración: perpendicular a la piel.

Profundidad de la penetración: después de 6-7 cm. se topa la punta de la cánula con la cabecita de la 1ª costilla. Sacar la aguja 2 cm. y colocar allí la sustancia neuralterapéutica.

Precaución: ¡ASPIRAR! Si la inyección se coloca correctamente el paciente presentará los siguientes síntomas: miosis, enoftalmo y ptosis (trío de síntomas de todo síndrome de Horner). Otros signos más son: la mejilla, la cara y la nuca se irrigan mejor; la conjuntiva y la esclera presentan claro enrojecimiento; anhidrosis de cara y nuca; lagrimeo.

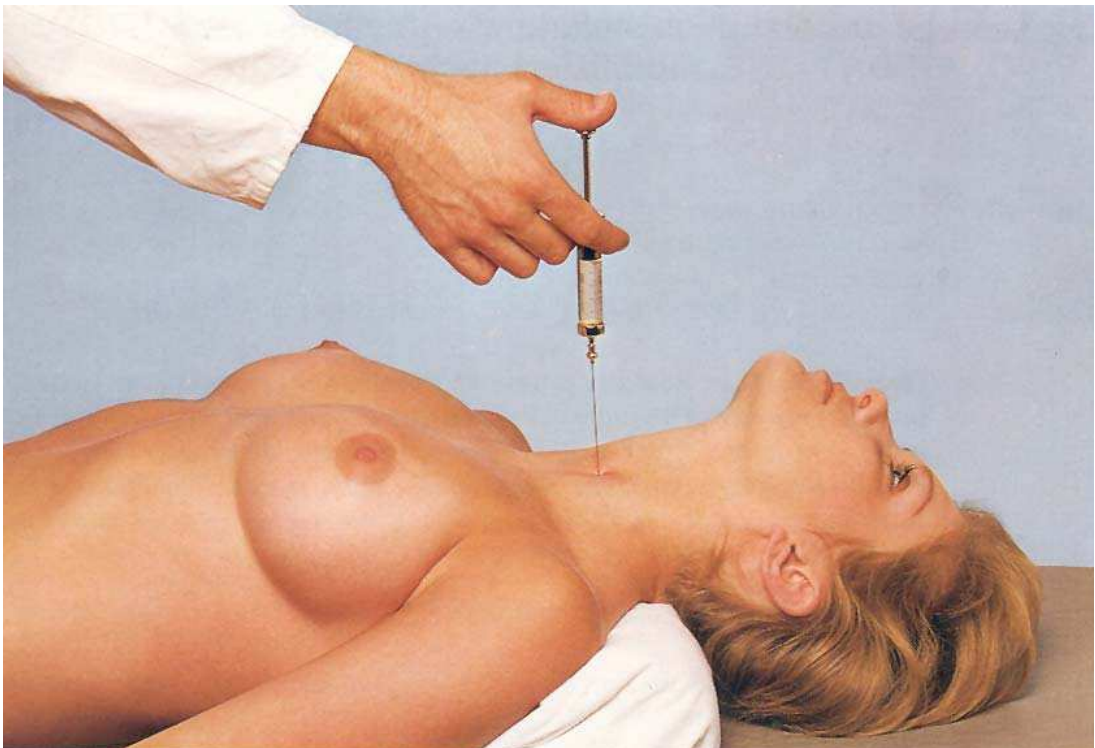

Fig. 26: método según HERGET



1. Rippe = 1ª costilla

Fig. 27: anatomía y ubicación de la cánula en la inyección según HERGET

Inyección en la cercanía del ganglio estrellado

Método según LERICHE - FONTAINE modificado por P. DOSCH

Material: Aguja: de 4 cm. de longitud.
Cantidad: 4 -5 ml. de procaína o lidocaína.

Técnica: El método es el de LERICHE - FONTAINE pero modificado por P. DOSCH

Sitio de entrada: la cabeza del paciente, que está sentado, se extiende y se gira hacia el lado contrario del lugar de inyección. Con dos dedos de la mano libre se desplaza en el área transitoria entre el tercio medio y el tercio distal del músculo esternocleidomastoideo el paquete vascular hacia la línea media, la pleura hacia caudal, y se palpa la cabecita de la 1ª costilla e inmediatamente por encima del dedo palpador que sirve como guía y riel se penetra con la cánula.

Dirección de la penetración: hacia los procesos espinosos de la 6ª vértebra cervical.

Profundidad de la penetración: en los casos en que la cabecita de la 1ª costilla es palpable, se encuentra el ganglio casi subcutáneo; en los pacientes adiposos está a veces hasta a 2 cm. de profundidad.

Precaución: ¡ASPIRAR! Antes de inyectar, eliminando así la posibilidad de una malposición de la cánula. Por ej., se aspira líquido cefalo-raquídeo si la aguja, por mala técnica o por alguna malformación o por posible herniación del canal cefaloraquídeo, se

encuentra metida en él; se aspira sangre si estamos en un vaso; y aire si hemos caído en la tráquea.

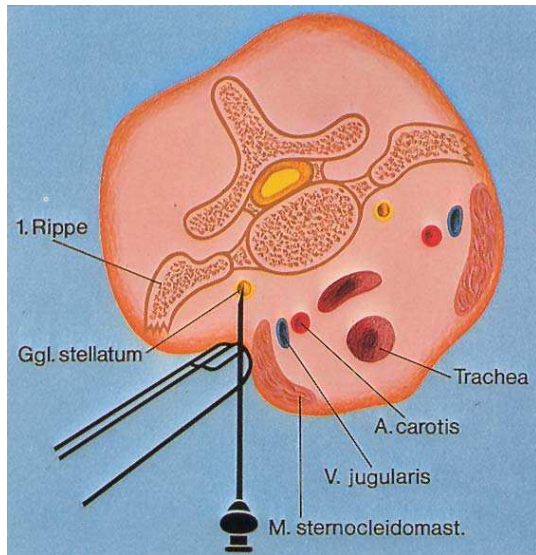


Fig. 28: anatomía y ubicación de la cánula en la inyección según LERICHE - FONTAINE, modificada por P. DOSCH

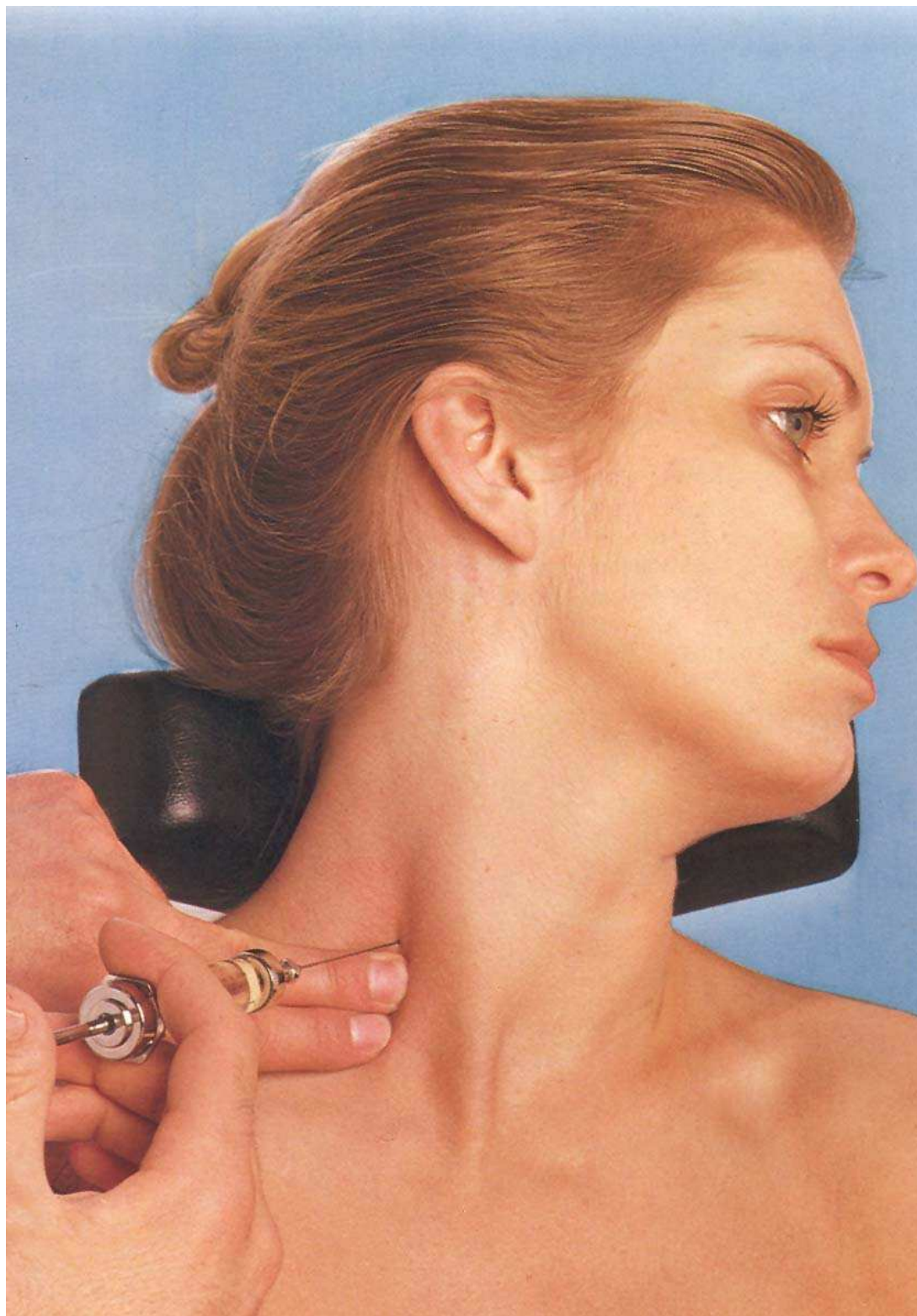


Fig. 29: método según LERICHE - FONTAINE, modificado por P. DOSCH
Inyección en la cercanía del ganglio estrellado
Método según REISCHAUER

Material: Aguja: de 8 a 10 c. de longitud.
Cantidad: 10 ml. de procaína o lidocaína.

Técnica: Método según REISCHAUER

Sitio de entrada: el paciente se sienta al contrario en el asiento de tal forma que la frente le ha descansar sobre el espaldar del mismo y que la espalda, libre, mire hacia el médico. El paciente puede apoyar la frente sobre sus antebrazos flexionando la cabeza hacia adelante para que el proceso espinoso de la 7ª cervical se insinúe claramente. A 4 cm. de la línea media entre C6 y C7, se penetra perpendicular a la superficie de la piel y paralelo al plano

Profundidad de la penetración: a 3 o 3,5 cm. de profundidad se topa con las masas laterales de los arcos de las vértebras cervicales; se le da entonces un giro de 45° a la cánula hacia craneal y de 45° hacia lateral y se penetra hacia adelante sin perder contacto óseo. Apenas se abandona el contacto óseo se empuja la cánula 1 cm. más hacia vertical y se inyecta. El paciente anuncia un dolor en el hombro si la aplicación se hace correctamente.

Precaución: ¡ASPIRAR!

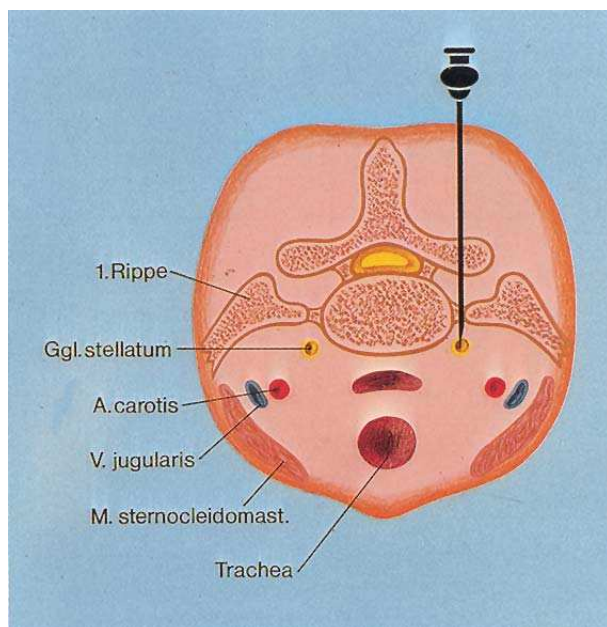


Fig. 30: anatomía y ubicación de la cánula en la inyección según REISCHAUER

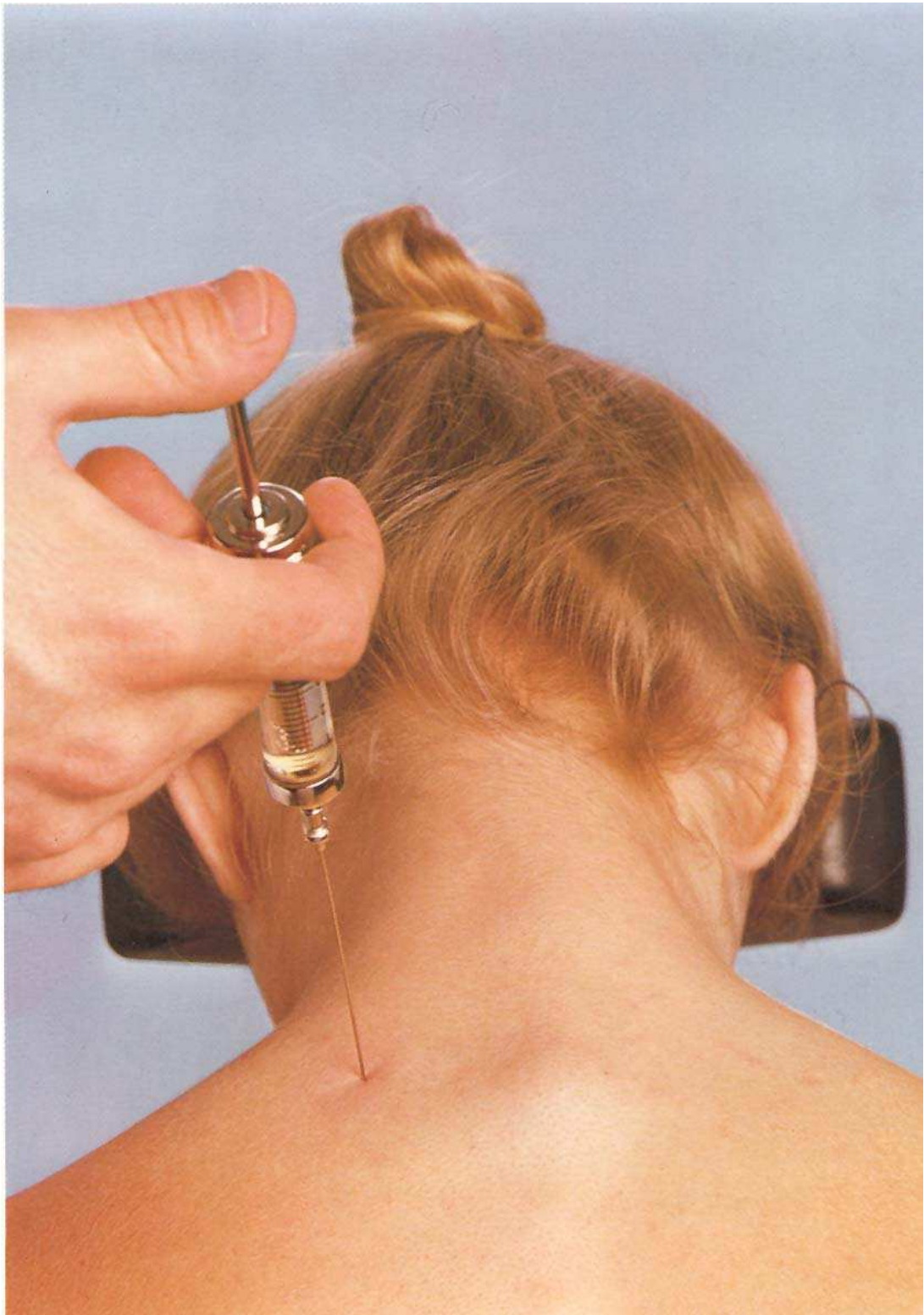


Fig. 31: método según REISCHAUER

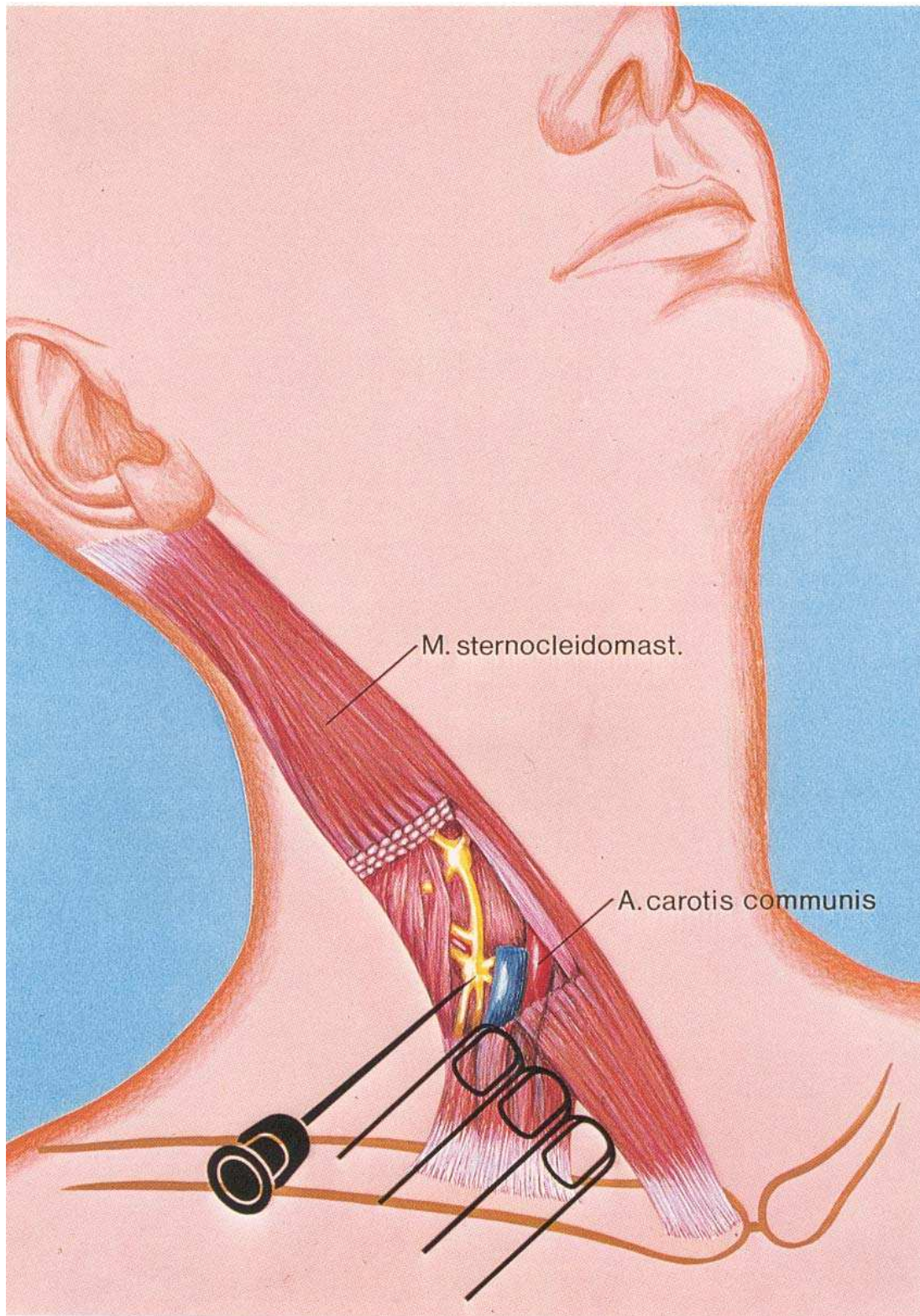


Fig. 32: método según LERICHE - FONTAINE, modificado por P. DOSCH

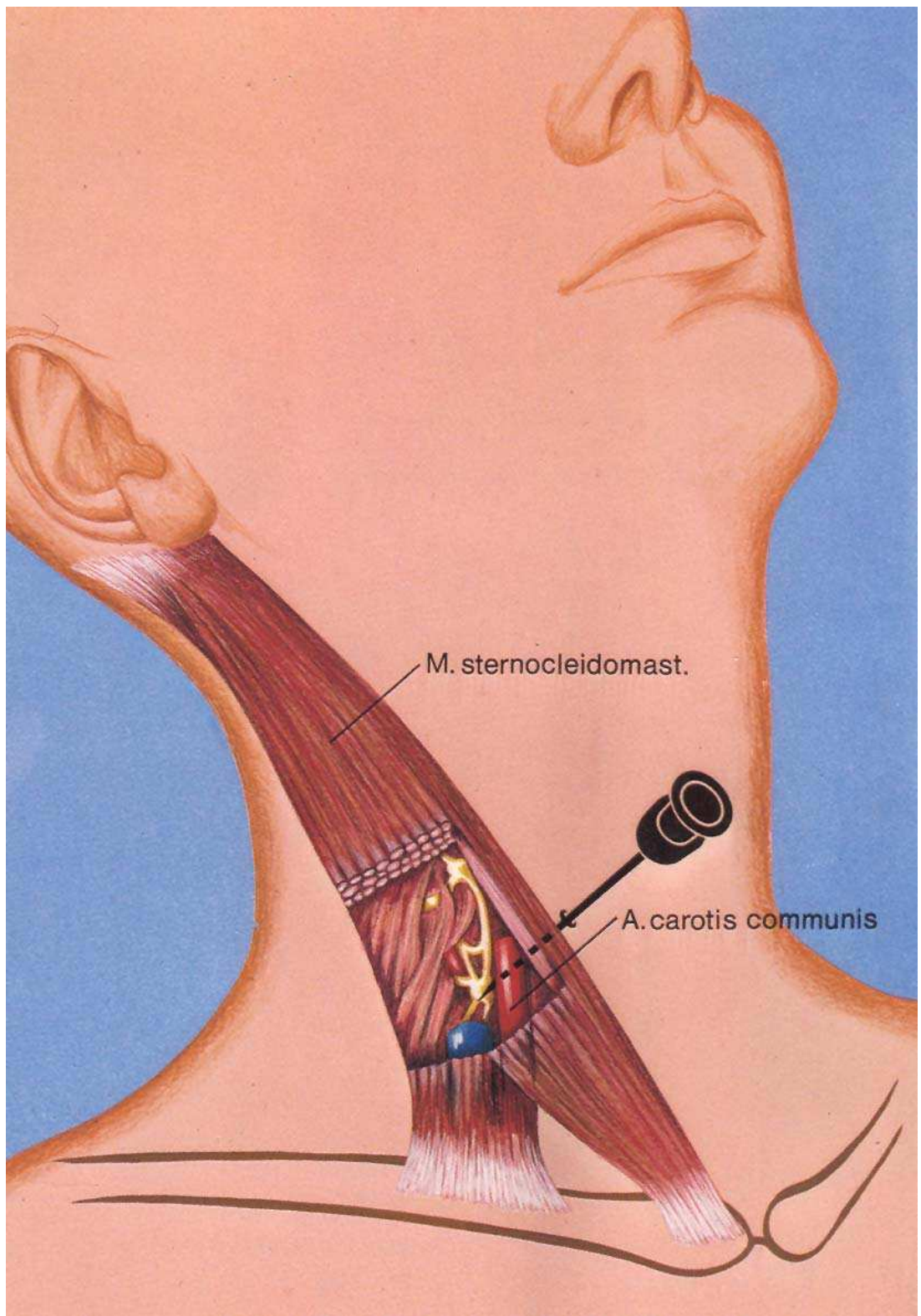


Fig. 33: método según HERGET

Inyección bajo el cuero cabelludo

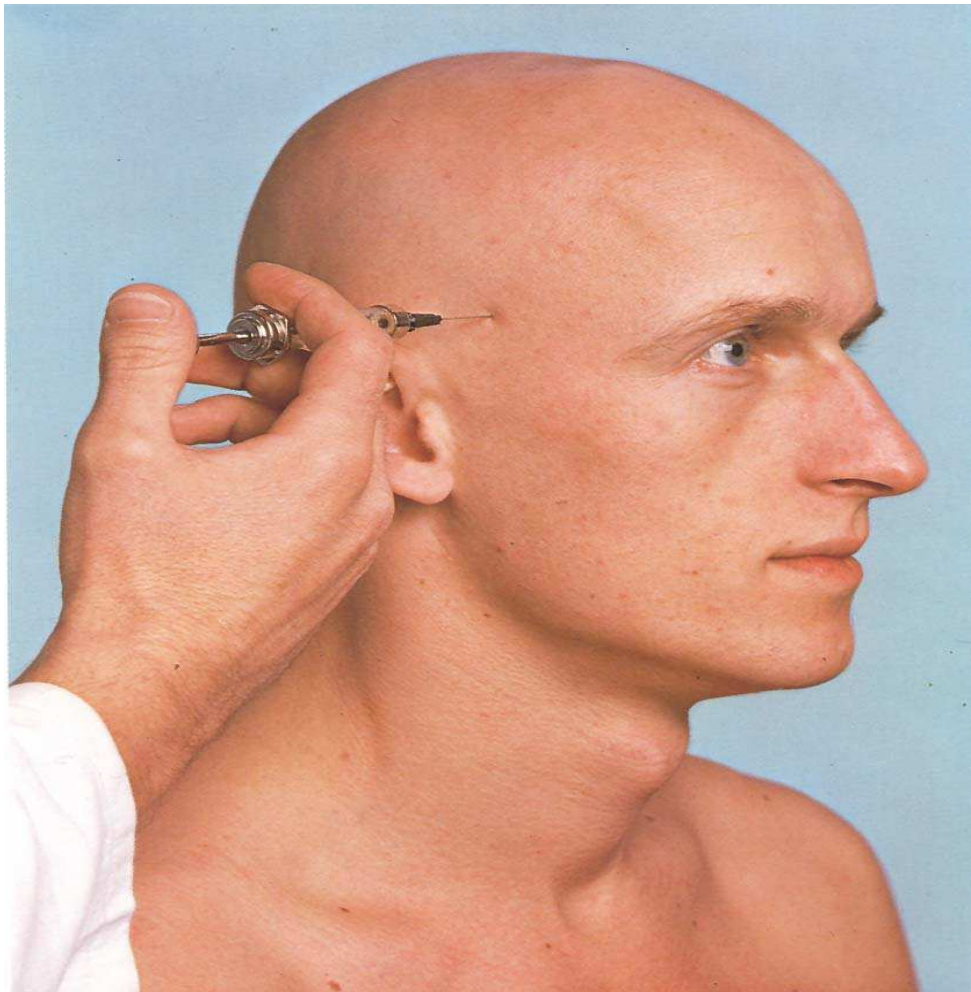
Indicación: Cefaleas; mareos: complejo de síntomas postconmocionales; epilepsia traumática; alteraciones espásticas de la circulación cerebral; estado pre y postapopléjicos; insomnio.

Material: Aguja: del nº 12
Cantidad: de 0,5 a 1 ml. de procaína o lidocaína a cada lado.

Técnica: Sitio de penetración: sobre las sienes o sobre el hueso a la altura de las sienes.

Dirección de la penetración: perpendicular a la piel.

Profundidad de la penetración: hasta el periostio, mejor dicho, también por debajo del



periostio.

Fig. 34: inyección bajo el cuero cabelludo

Inyección en proceso mastoideo

Indicación: a) Terapia segmentaria: otitis media aguda o crónica; otitis externa; sordera producida desde el oído interno; zumbidos en los oídos; mareo y/o vértigo vestibular; paresia facial; tic del nervio facial.

b) Búsqueda del campo de interferencia: como inyección de prueba cuando hay en la historia clínica enfermedades en el oído.

Material: Aguja: del nº 12
Cantidad: 0,5 ml. de procaína o lidocaína.

Técnica: La oreja se dobla hacia arriba

Sitio de penetración: en el borde anterior del proceso mastoideo.

Profundidad de penetración: una vez logrado contacto con el periostio, repartir algunos ml. de procaína hacia ventral y dorsal para de esa forma alcanzar los nervios auricular mayor y occipital menor.

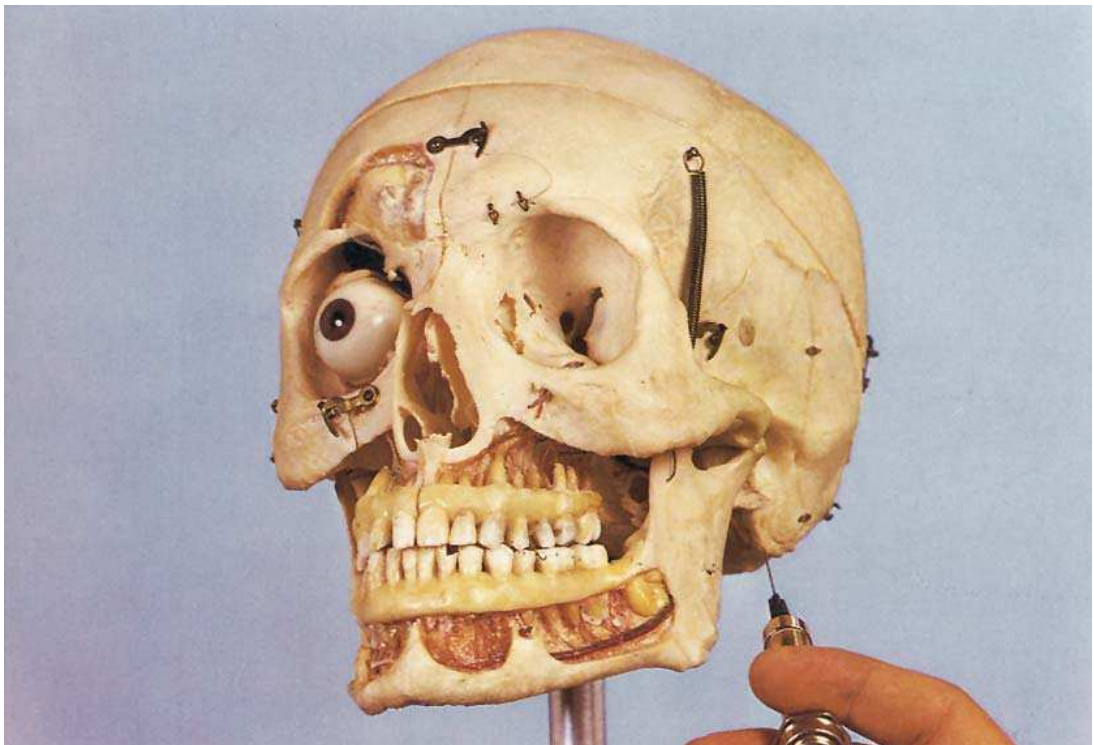
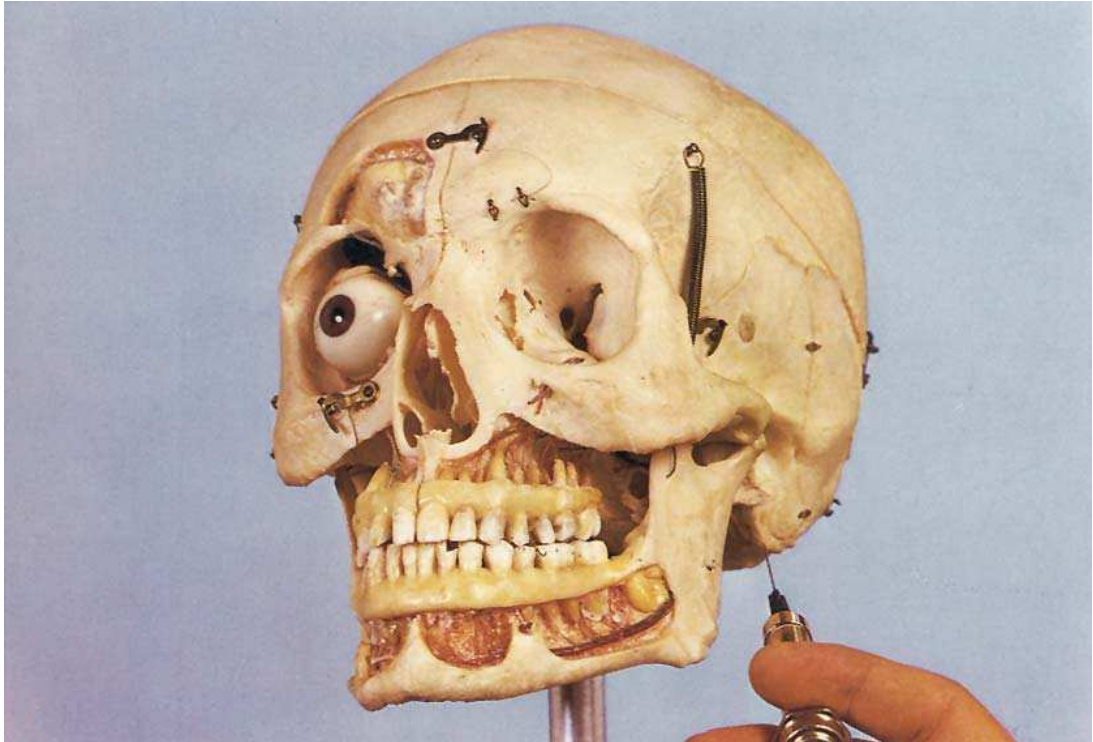


Fig. 35 y 36: inyección en el proceso mastoideo



Inyección en la cercanía del nervio glossofaríngeo

Indicación: Todas las enfermedades de la región inervada por el nervio, tales como neuralgias atípicas del trigémino, dificultad para tragar, enfermedades de la lengua.

Material: Aguja: de 6 cm. de longitud.
Cantidad: de 2 a 3 ml. de procaína o lidocaína.

Técnica: Sitio de la penetración: en la mitad entre la punta de la mastoides y el ángulo mandibular.

Dirección de la penetración: perpendicular a la piel.

Profundidad de la penetración: hasta lograr contacto con el hueso, con el proceso estiloideo, a 3 o 4 cm. de profundidad. Una vez allí, sólo se debe infiltrar la cara anterior del proceso.

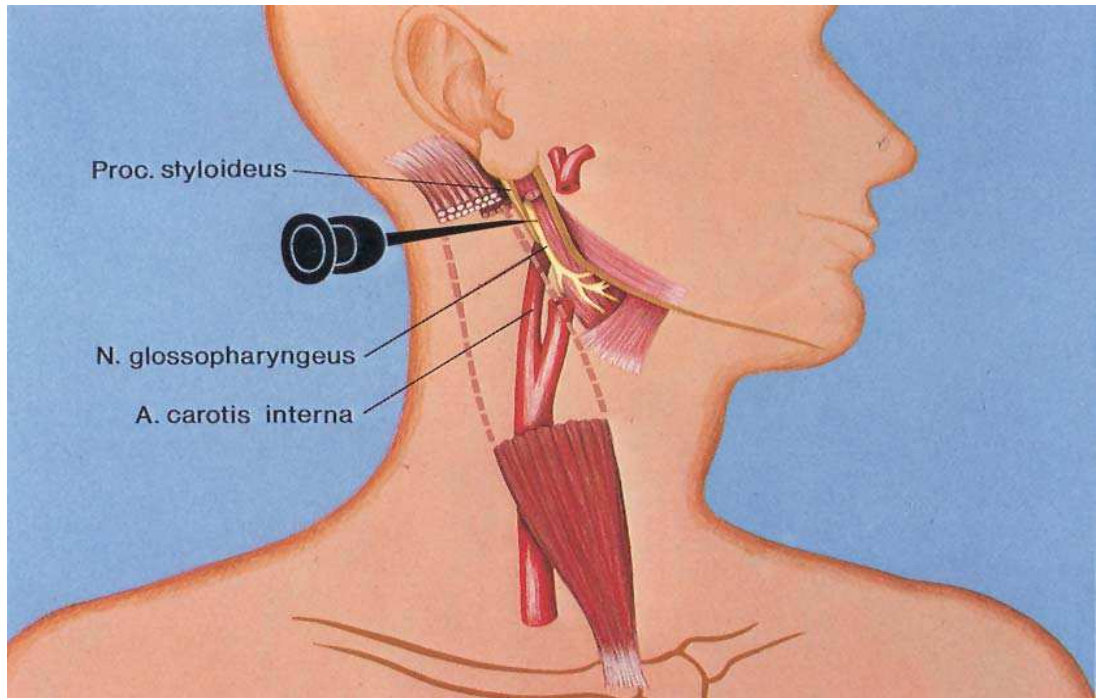


Fig. 37: inyección en la cercanía del n. glossofaríngeo: anatomía y colocación de la agua.

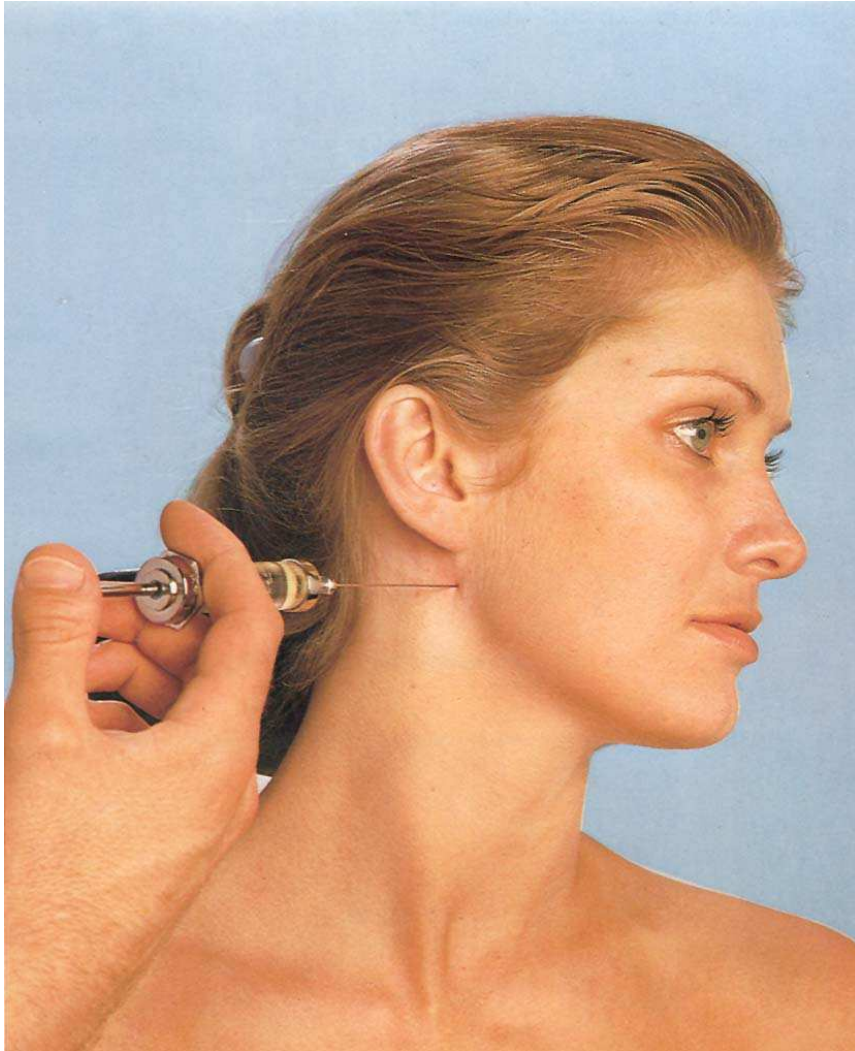


Fig. 38: inyección en la cercanía del n. Glosofaríngeo

Inyección en la cercanía del nervio infraorbitario

Indicación: Neuralgia del trigémino; dolores en el hueso maxilar cuando no hay hallazgos patológicos en dientes; sinusitis maxilar con dolores en la cara.

Material: Aguja: del nº1 12
Cantidad: 0,5 ml. de procaína o lidocaína.

Técnica: Sitio de penetración: un poco hacia medial del centro o mitad del borde inferior de la órbita se puede sentir una zona áspera. A unos 8 mm. perpendicular por debajo de dicha aspereza se encuentra el foramen infraorbitario. Por debajo de este punto se penetra.

Dirección de la penetración: atravesada hacia craneal y medial.

Profundidad de la penetración: hasta establecer contacto con el hueso y producir parestesias.

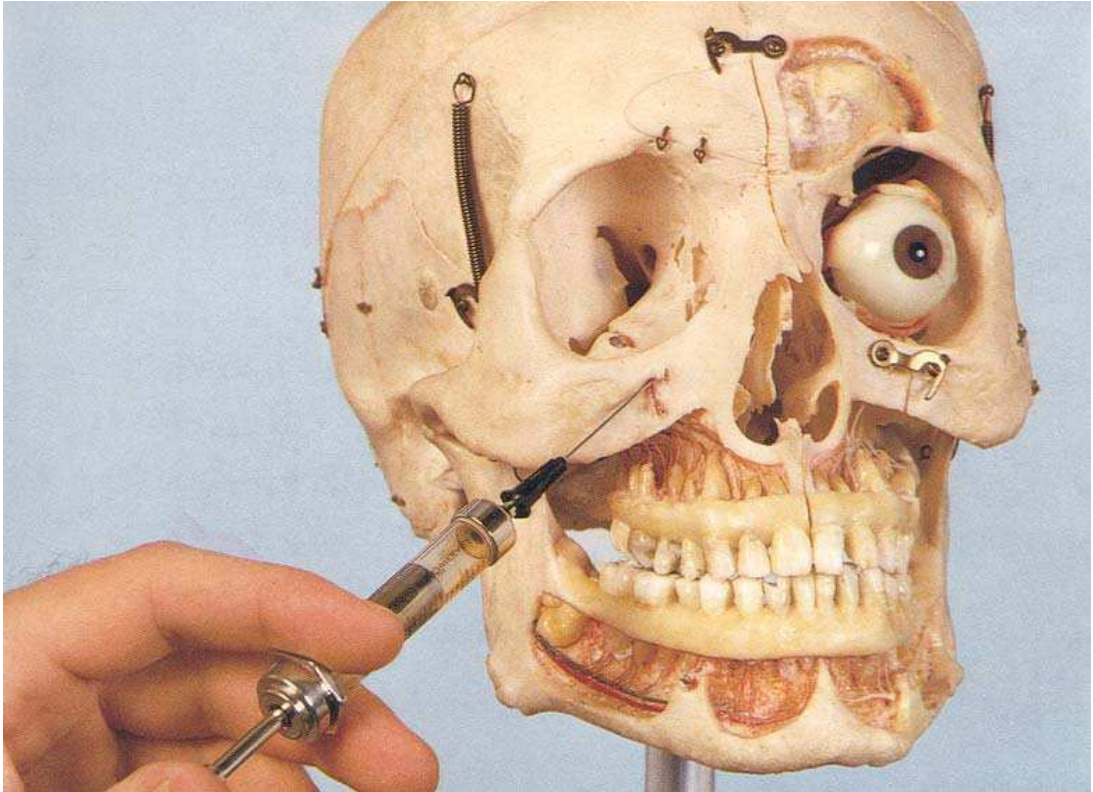
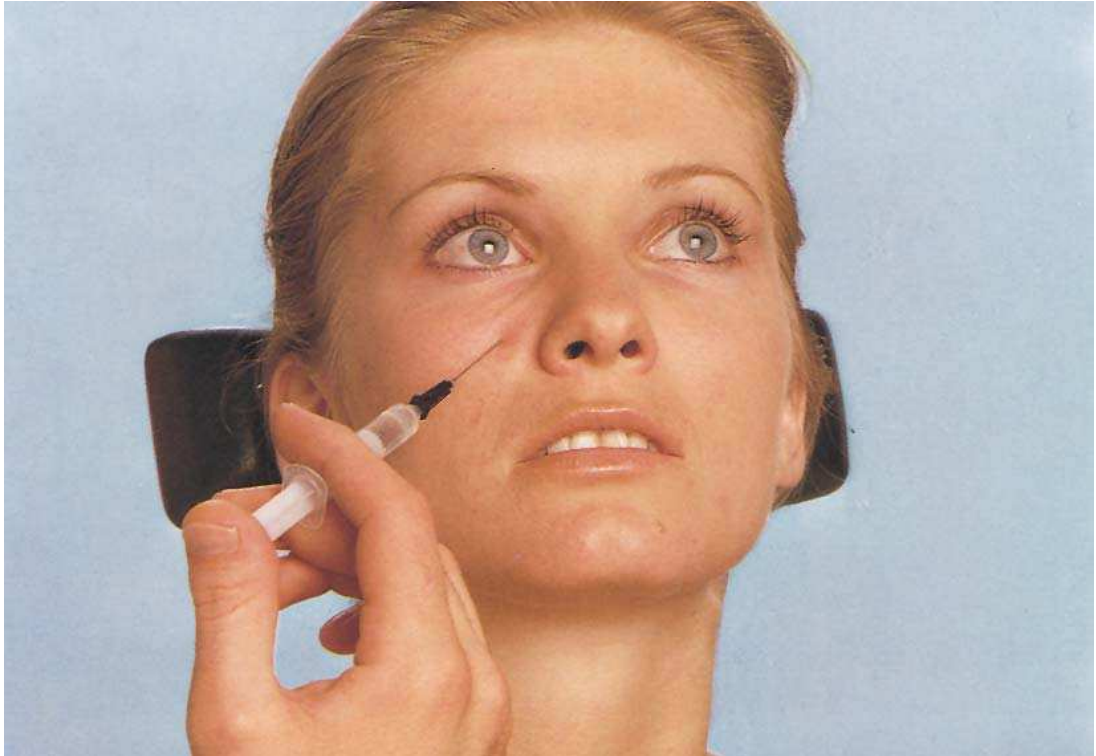

Fig. 39 y 40: inyección en el nervio infraorbitario



Inyección en la cercanía del nervio laríngeo superior

Indicación: Neuralgias; dolores y molestias al tragar (laringo - faringe).

Material: Aguja: de 6 cm.
Cantidad: 5 ml. de procaína o lidocaína.

Técnica: A la altura del hueso hioides se divide el nervio laríngeo superior en un ramal externo y otro interno.

Sitio de penetración: en el centro medio por encima de la cisura tiroidea a través de una pápula dérmica.

Dirección de la penetración: subcutánea bajo control del índice libre atravesada hacia lateral y craneal en dirección al cuerno mayor del hueso hioides.

Profundidad de la penetración: permanecer subcutáneo hasta que el paciente nos comunique parestesias.

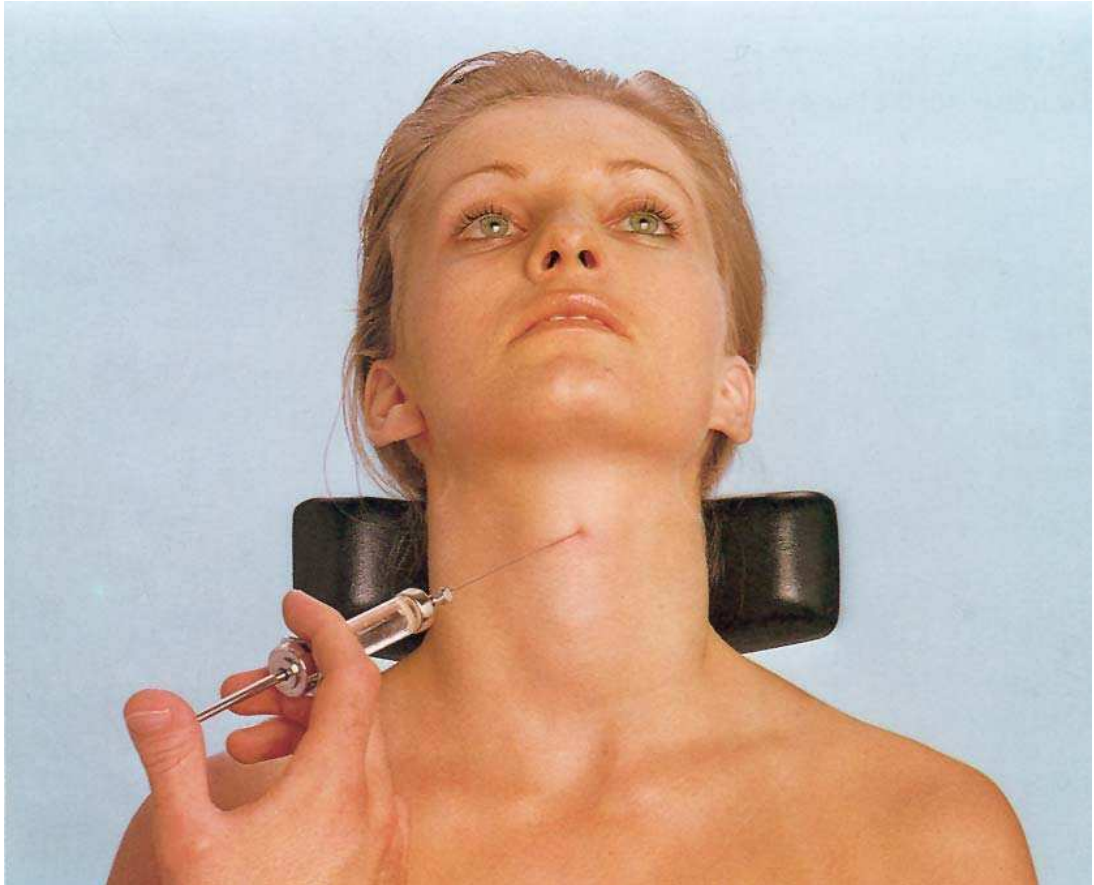

Fig. 41: inyección en el nervio laríngeo superior: lugar y dirección de la penetración

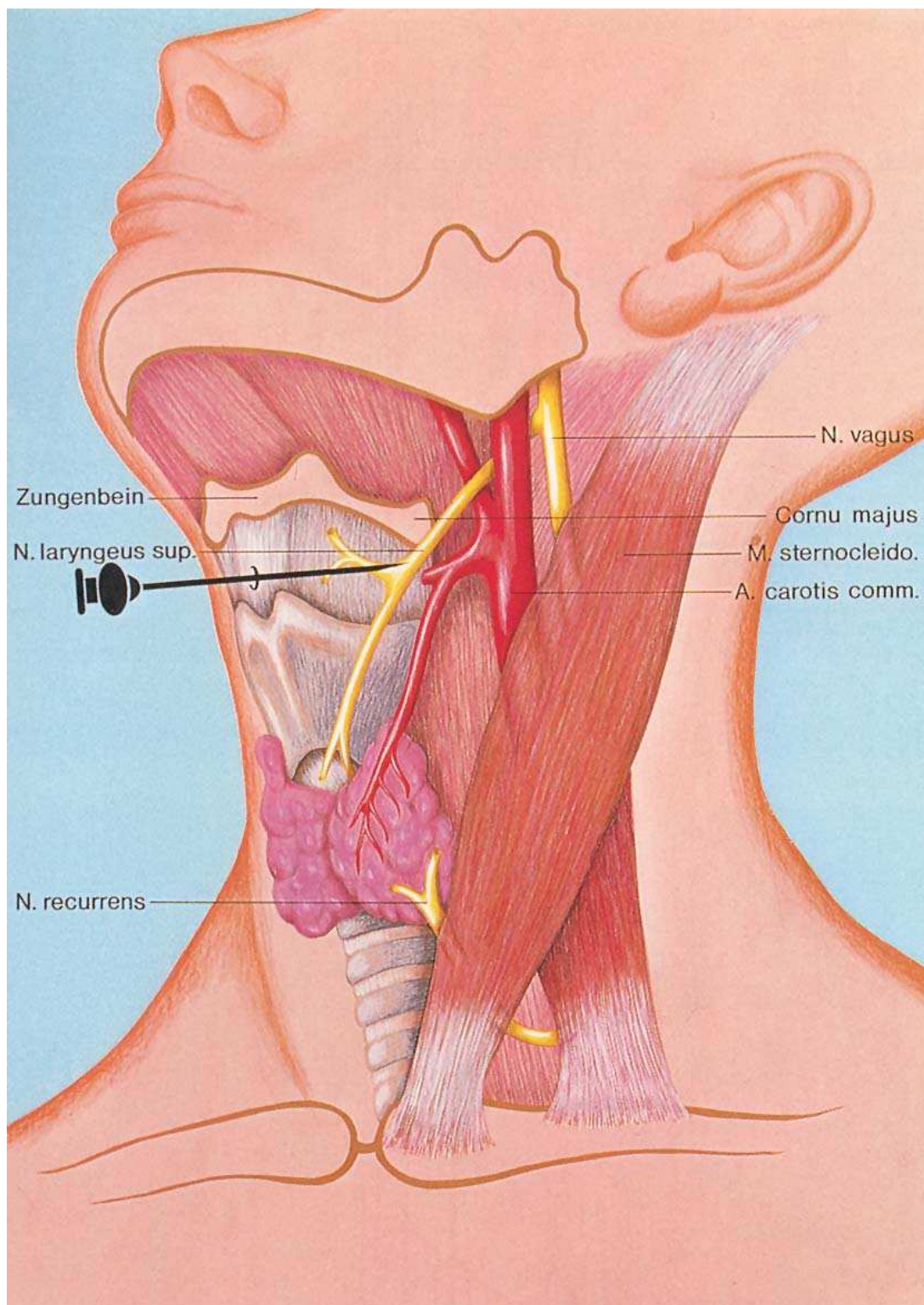


Fig. 42: inyección en el nervio laríngeo superior (zungenbein = hueso hioides)

Inyección en la cercanía del nervio mentoniano

Indicación: Neuralgia del trigémino; dolores de la cara; dolores del mentón y del labio inferior.

Material: Aguja: del nº 12
Cantidad: 0,5 ml. de procaína o lidocaína.

Técnica: Sitio de penetración: por debajo de los premolares inferiores en el centro medio entre el borde alveolar y el borde inferior del hueso mandibular; ahí se encuentra el foramen mentoniano, que se puede palpar muy bien.

Dirección de la penetración: perpendicular hasta el foramen mentoniano y luego algunos mm. hacia craneal - medial.

Profundidad de la penetración: hasta lograr contacto óseo y aparición de parestesias.


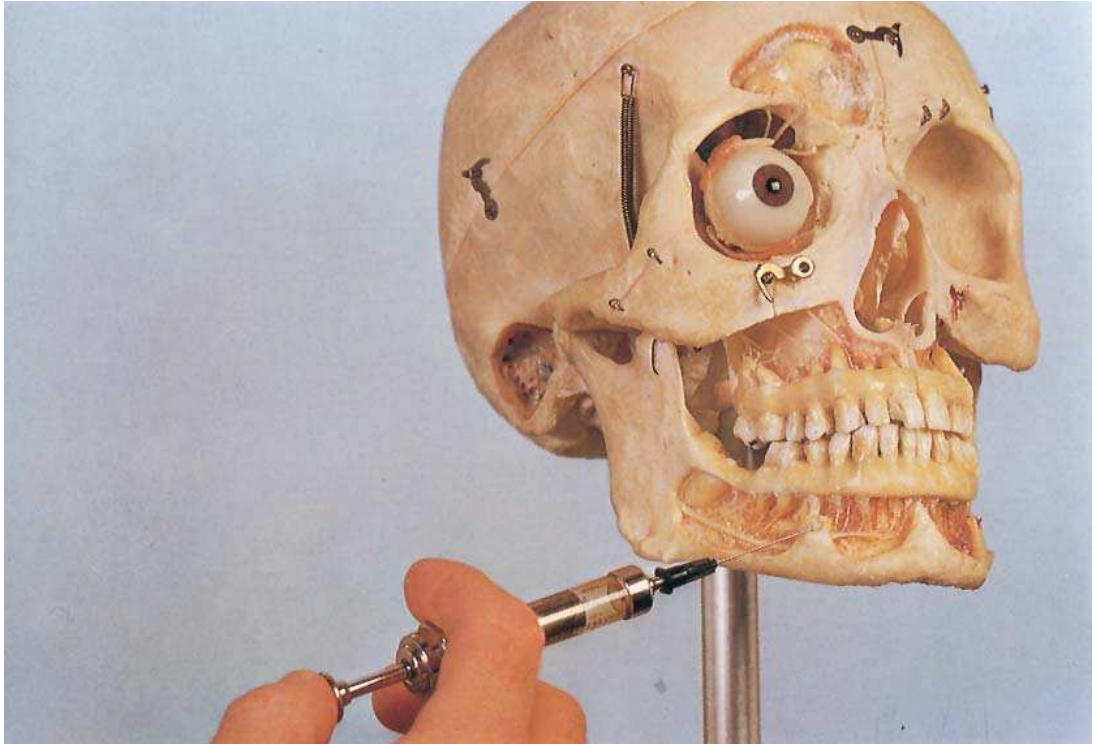


Fig. 43 y 44: inyección en el nervio mentoniano



Inyección en la cercanía de los nervios occipitales

Indicación: Neuralgias de la parte posterior de la cabeza; cefaleas; todas las molestias en el área de inervación (cuero cabelludo hasta el tope de la cabeza, lateral hasta la región de las sienes, parte posterior de la oreja).

Material: Aguja: del nº 12
Cantidad: de 0,5 a 1 ml. de procaína o lidocaína.

Técnica: Sitio de penetración: inmediatamente hacia medial de la arteria occipital palpable, aproximadamente 2 a 4 cm. de la línea media, entre las inserciones óseas de los músculos trapecios y semiespinosos, se puede palpar el nervio.

Dirección de la penetración: perpendicular a la piel hasta desencadenar parestesias.

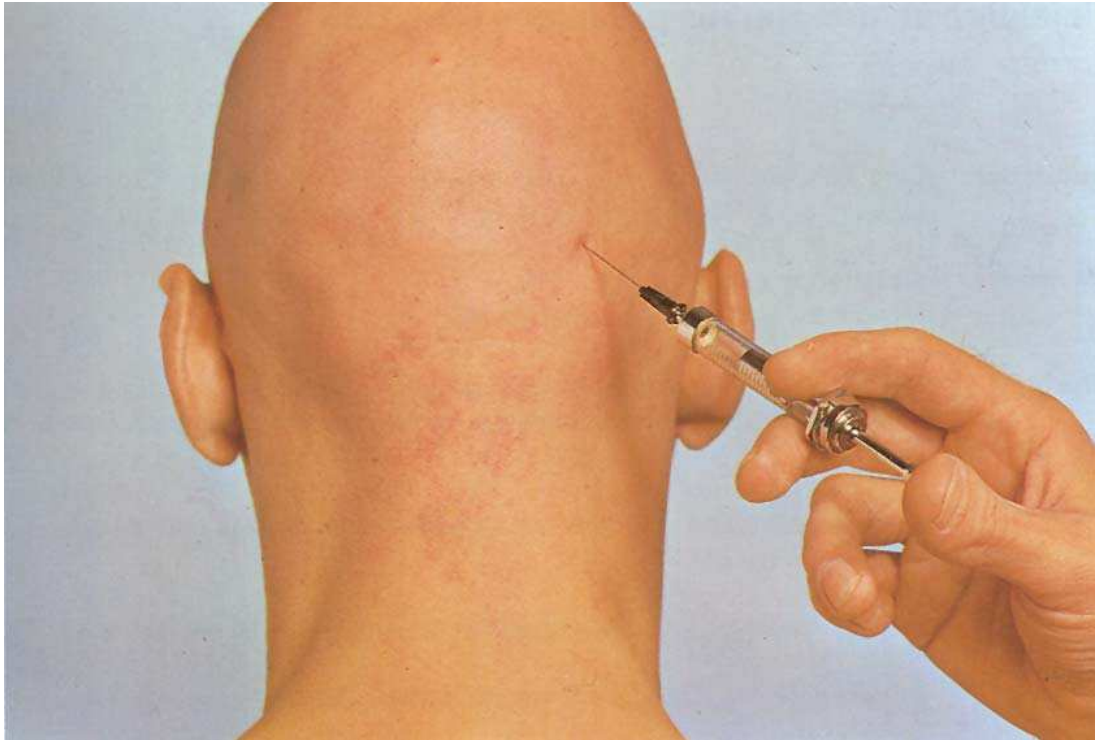


Fig. 45: inyección en los nervios occipitales

Inyección en la cercanía del nervio frénico C3 - C5

Indicación: Hipo; dolores producidos por enfermedades orgánicas abdominales y torácicas que irradian hacia el área de hombros, nuca y cuello.

Material: Aguja: de 4 cm. de longitud.
Cantidad: de 2 a 5 ml. de procaína o lidocaína.

Técnica: La cabeza del paciente se gira hacia el lado contrario de la inyección y se inclina un poco hacia adelante de tal modo que el músculo esternocleidomastoideo se distensione.

Sitio de penetración: inmediatamente por encima de la inserción clavicular y por el borde lateral del músculo.

Dirección de la penetración: casi paralela hacia la clavícula en dirección oblicua hacia el centro medio.

Profundidad de la penetración: después de unos 3 cm. entra la aguja al espacio de los escalenos.

Precaución: **ASPIRAR!**

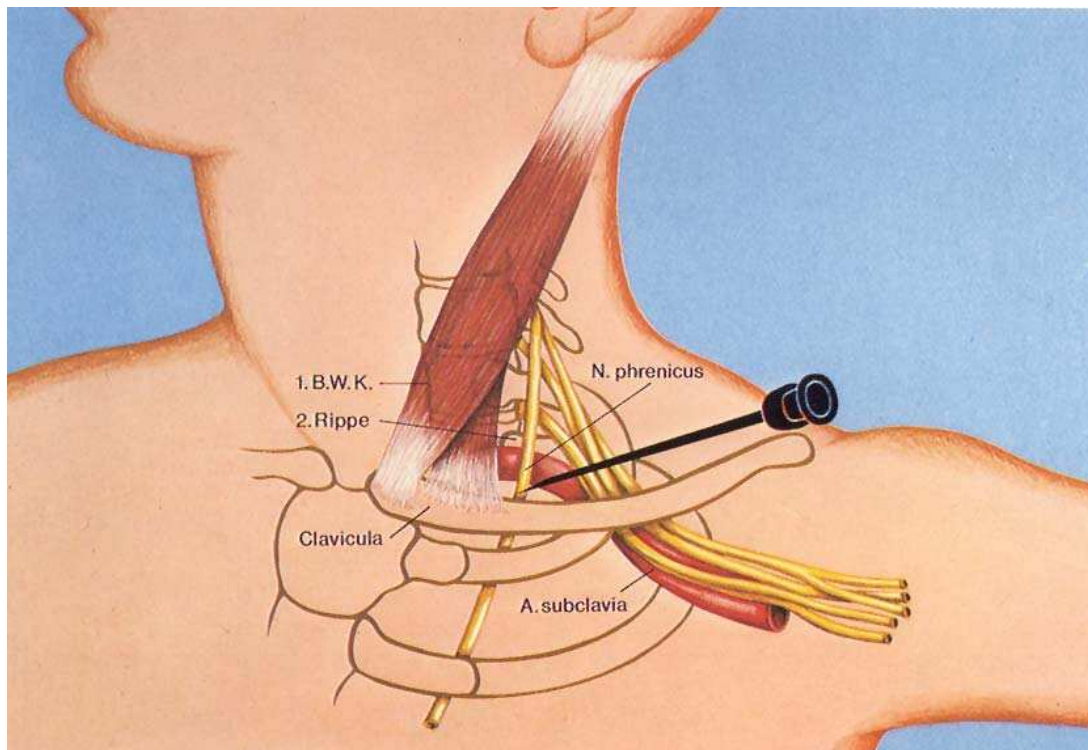


Fig. 46: anatomía y colocación de la aguja para la inyección en la cercanía del nervio frénico C3 - C5

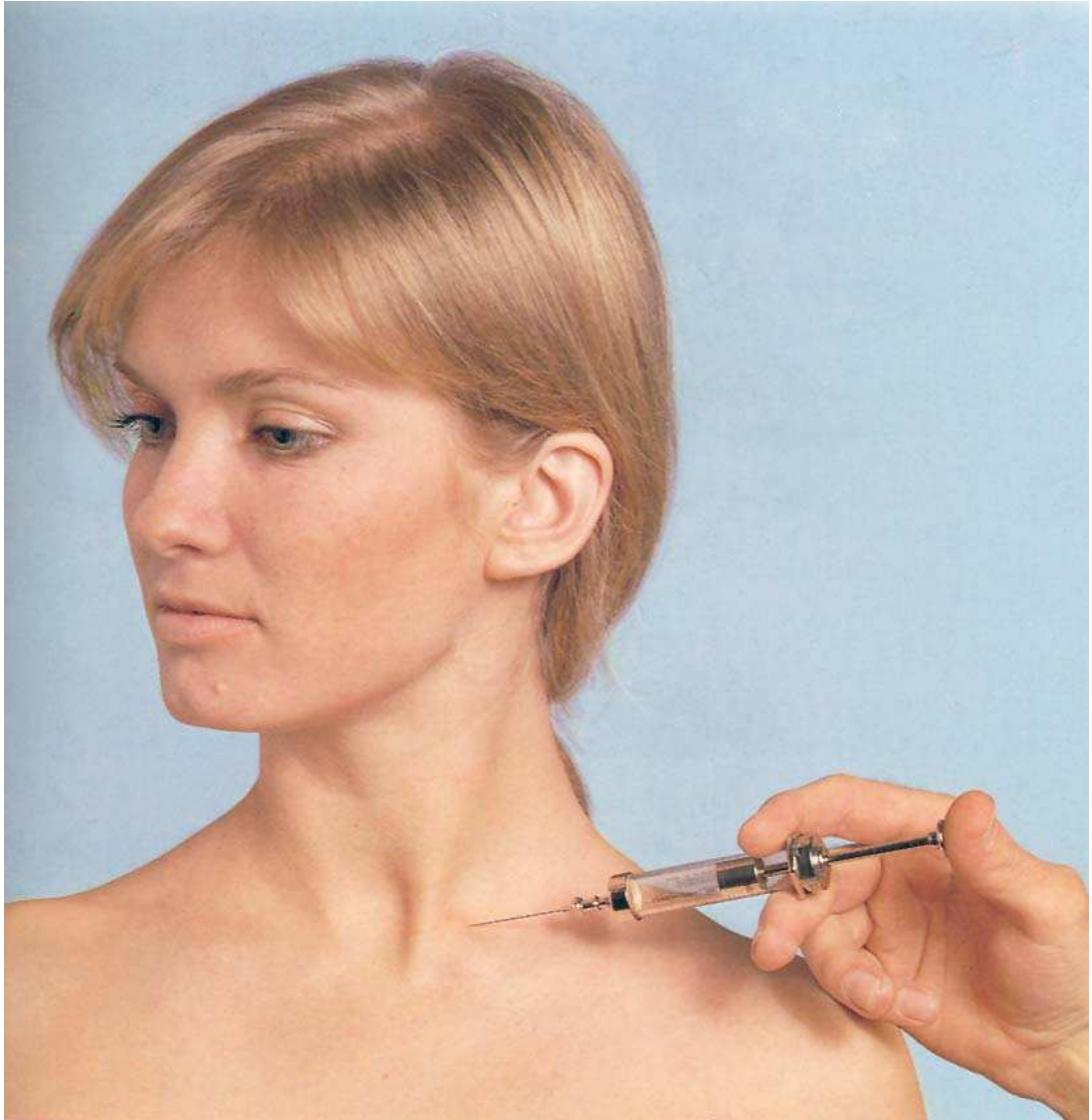


Fig. 47: inyección en el nervio frénico C3 - C5

Inyección en la cercanía del nervio supraorbitario lateral

Indicación: Neuralgia del trigémino del primer ramal; herpes zoster; dolor de cabeza frontal; orzuelo; chalazion; sinusitis frontal.

Material: Aguja: del nº 12
Cantidad: 0,5 ml. de procaína o lidocaína.

Técnica: Sitio de penetración: algo medial de la mitad del techo orbitario se palpa con el dedo pulgar la incisura supraorbitaria.

Dirección de la penetración: deslizándose por delante de la uña del pulgar hacia craneal.

Profundidad de la penetración: hasta tocar el hueso y aparición de parestesias.

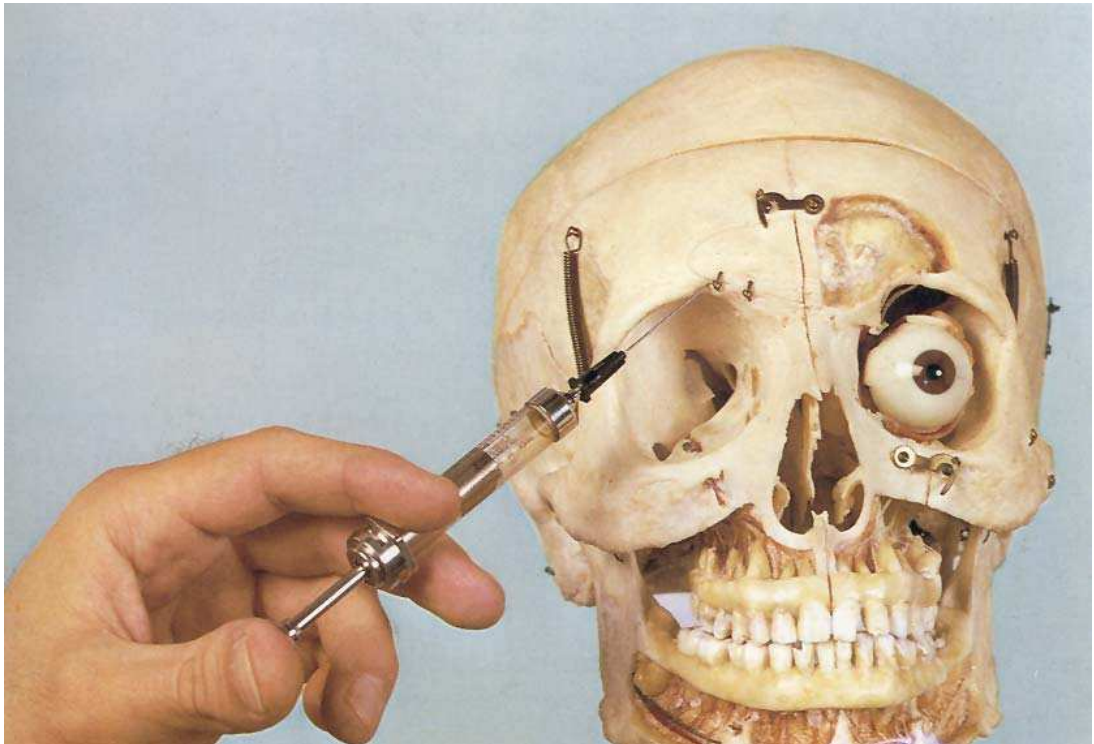
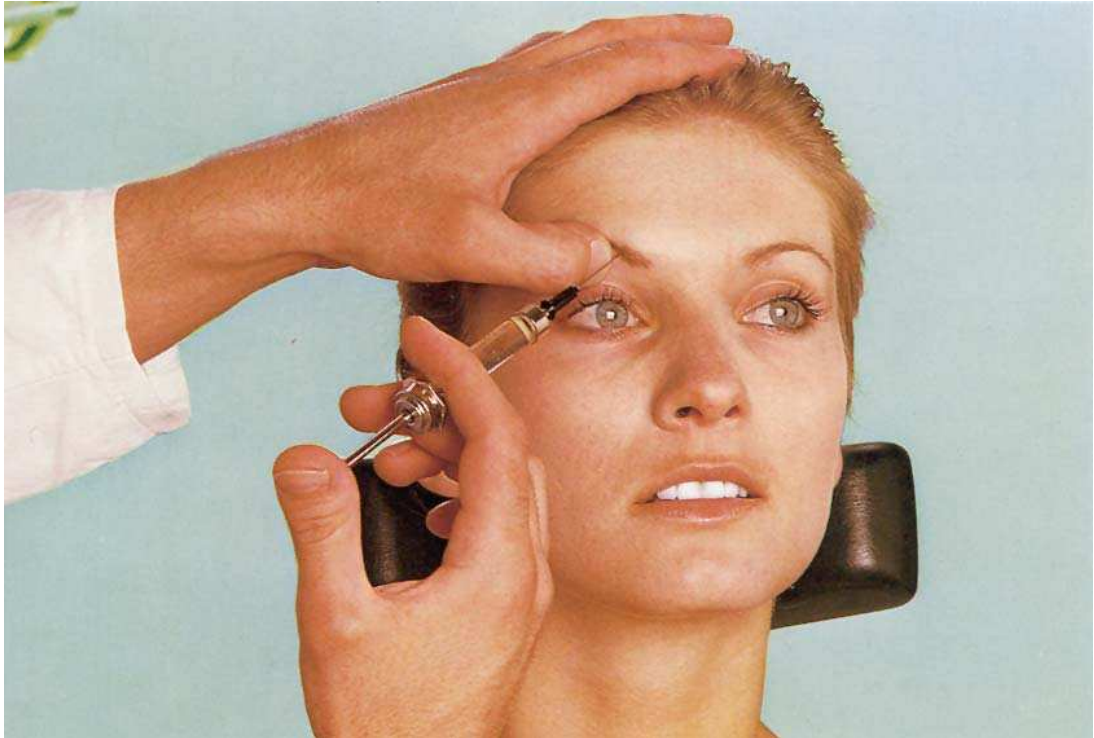

Fig. 48 y 49: inyección en el nervio supraorbitario lateral



Inyección en la cercanía del plexo cervical profundo C2 - C4

Inyección: Síndrome cervical; tortícolis; dolores en la nuca.

Material: Aguja: de 4 cm. de longitud.
Cantidad: 2 ml. de procaína o lidocaína.

Técnica: El paciente se acuesta sobre la espalda, la cabeza se gira hacia el lado contrario de la inyección y se coloca sobre una almohada enrollada.

Sitio de penetración: con los dedos de la mano libre se desplaza hacia ventral el músculo esternocleidomastoideo y se penetra por su borde posterior a la altura del ángulo mandibular.

Dirección de la penetración: perpendicular a la piel.

Profundidad de la penetración: máximo a 1 cm. de profundidad se obtiene contacto óseo con la tuberosidad de la 3ª apófisis transversa. La cánula, sin profundizar más, se lleva apenas unos mm. Hacia dorsal - caudal.

Precaución: ASPIRAR! ¿Sangre? ¿Líquido cefalorraquídeo? Si la aguja está en el sitio correcto, el paciente anunciará parestesias en la región del hombro después de la inyección.

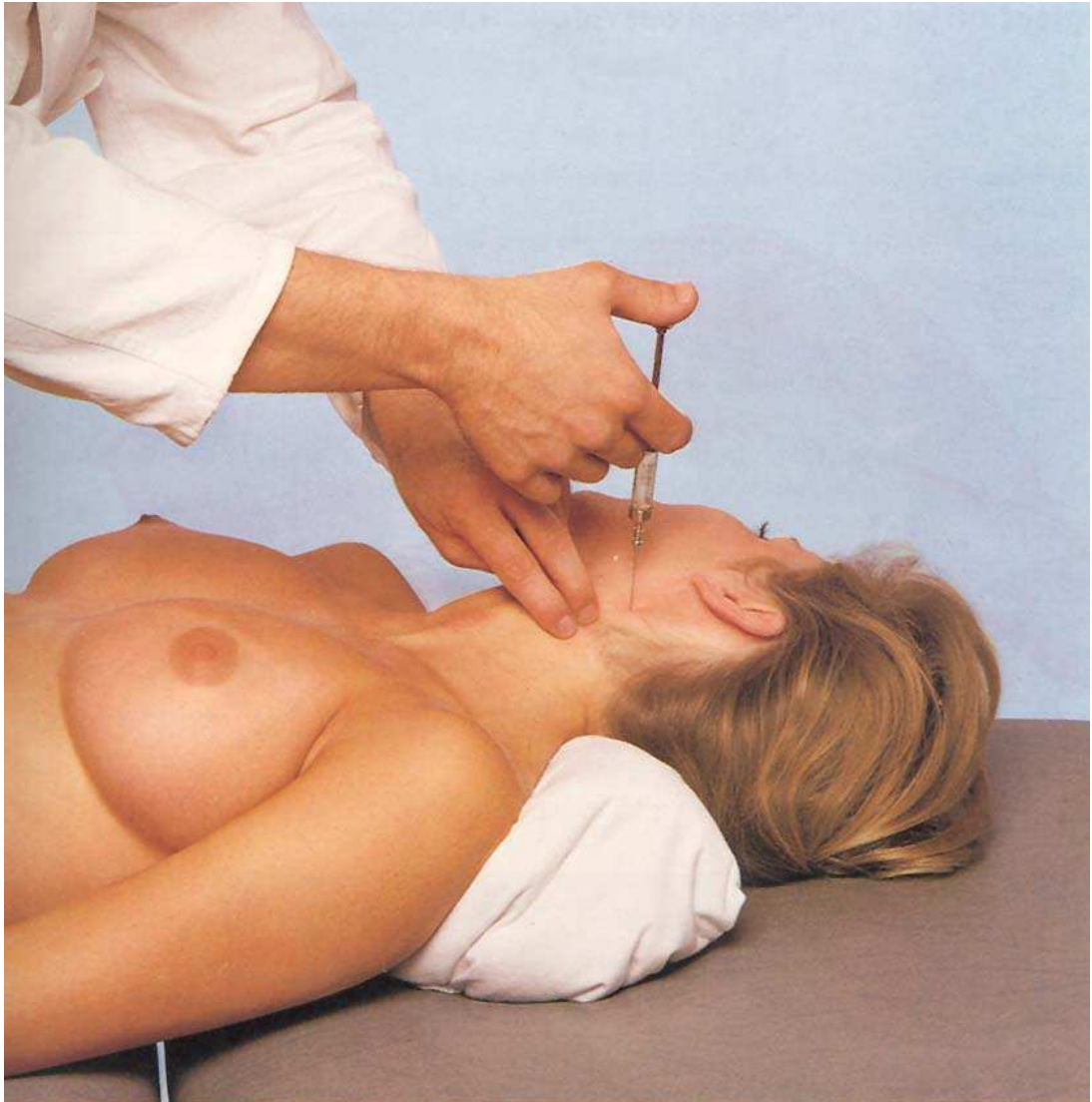

Fig. 50: inyección en el plexo cervical profundo C2 - C4

Inyección en la cercanía del plexo cervical superficial

Indicación: Dolores de nuca y en el hombro; tortícolis; síndrome cervical.

Material: Aguja: de 4 cm. de longitud.
Cantidad: 2 ml. de procaína o lidocaína.

Técnica: El paciente se acuesta sobre la espalda con una almohada enrollada debajo de la nuca. La cabeza se gira hacia el lado opuesto de la inyección.

Sitio de la penetración: en la mitad entre el proceso mastoideo y la clavícula en el borde posterior del músculo esternocleidomastoideo.

Dirección de la penetración: perpendicular a la piel.

Profundidad de la penetración: a 2 o 3 cm. De profundidad se topa con la apófisis transversa de la 2ª o 3ª vértebra cervical. La cánula se retira de 0,5 a 1 cm. y se infiltra un área de 1,5 x 3 cm.

Precaución: ASPIRAR!

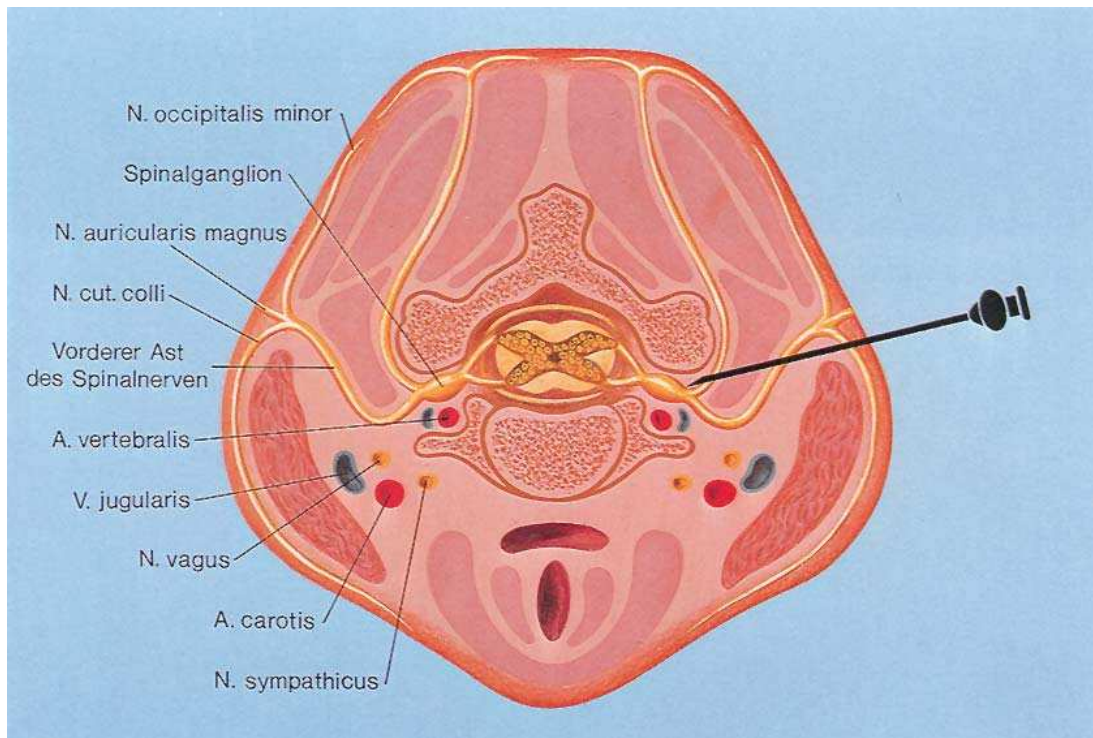


Fig. 51: corte transversal del cuello a la altura del plexo cervical superficial

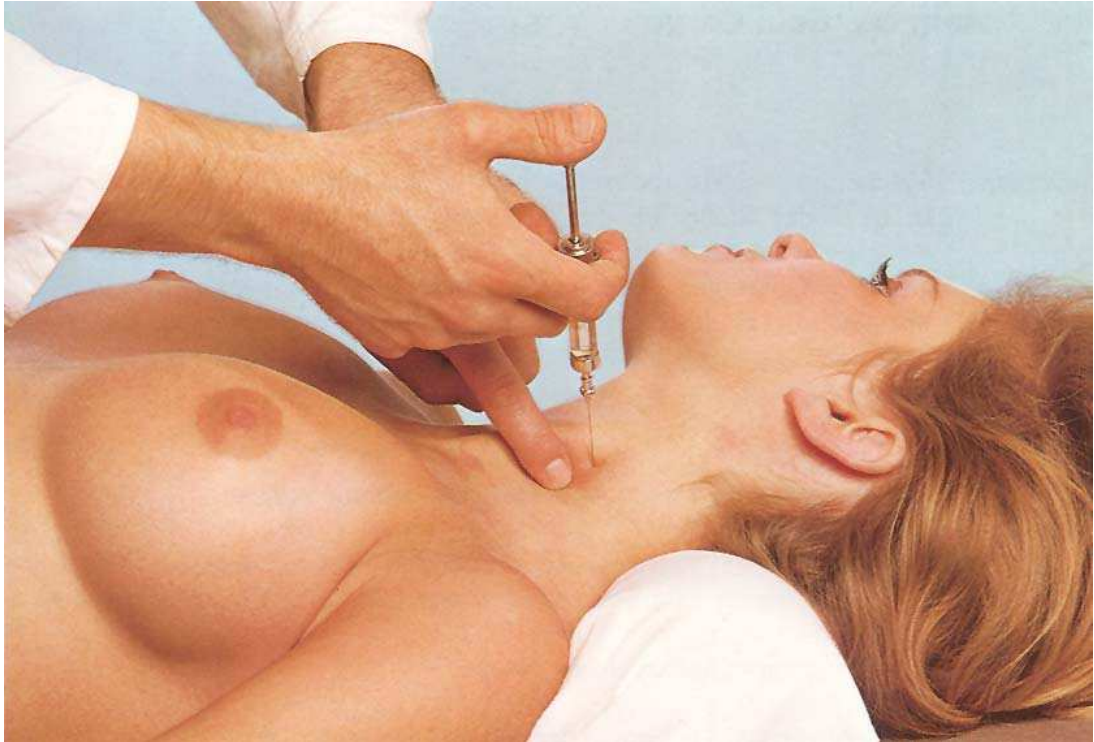

Fig. 52: inyección en el plexo cervical superficial

Inyección en el tiroides

Indicación: Hipo e hipertiroidismo; estruma; tireotoxicosis; enfermedad de Basedow; sensación de bolo o de presión en la garganta; estados de miedo; palpitaciones; alteraciones y problemas del ciclo menstrual; abortos habituales. Inténtese en caída de pelo, en taquicardias y fiebre de etiología desconocida. Disonía vegetativa; molestias nerviosas gastrointestinales, nerviosismo e hiperexcitabilidad excesivos. En las mujeres debe inyectarse ocasionalmente el plexo de Frankenhäuser (véase pág. 118)

Material: Aguja: nº 18
Cantidad: de 0,5 a 1 ml. de procaína o lidocaína en cada lóbulo.

Técnica: Sitio de penetración: el paciente acostado o sentado; se palpa la ubicación y el tamaño de la tiroides mientras se le ordena pasar saliva.

Dirección de la penetración: perpendicular a la piel.

Profundidad de la penetración: aproximadamente a 1 o 2 cm., en el parénquima glandular.

Precaución: **ASPIRAR!** Si se aspira sangre cámbiese la ubicación de la cánula.

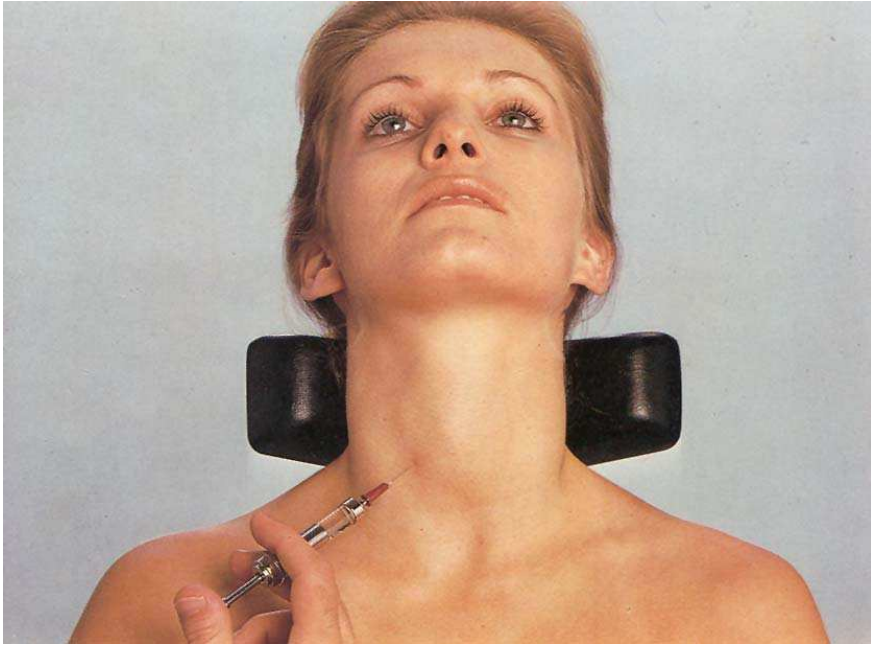


Fig. 53: inyección en el tiroides

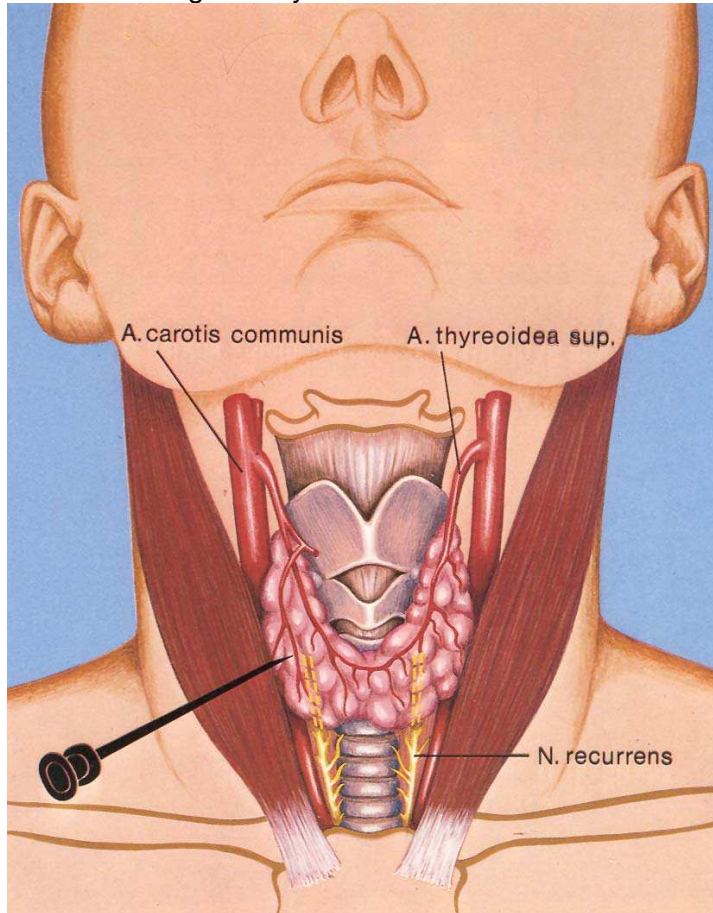


Fig. 54: colocación de la aguja y relación anatómica para la inyección en el tiroides

Inyección en la tonsilla palatina - polos amigdalares

Indicación: a) Terapia segmentaria: amigdalitis crónica; anginas recidivantes.
b) Búsqueda de campos de interferencia: como inyección de prueba cuando en la anamnesis hay queja de repetidas y frecuentes anginas, escarlatina, difteria, amigdalectomía y tonsilotomías.

Material: Aguja: de 8 cm. x 0,8 mm.
Cantidad: 0,5 cc. de procaína o lidocaína.

Técnica: La cabeza del paciente se mantiene fija y la cavidad oral se ilumina bien.

Sitio de penetración: por encima de los polos amigdalares. Para la inyección de los polos inferiores se desplaza un poco la lengua hacia medial y se penetra entre la cordal y la inserción de la lengua.

Profundidad de penetración: submucosa.

Precaución: ASPIRAR! Debido a la cercanía de vasos que van al cerebro.

En cicatrices de amigdalectomía: Sitio de penetración: el centro medio de la cicatriz.

Profundidad de la inyección: permanecer siempre inmediatamente por debajo de la superficie del tejido cicatrizal.

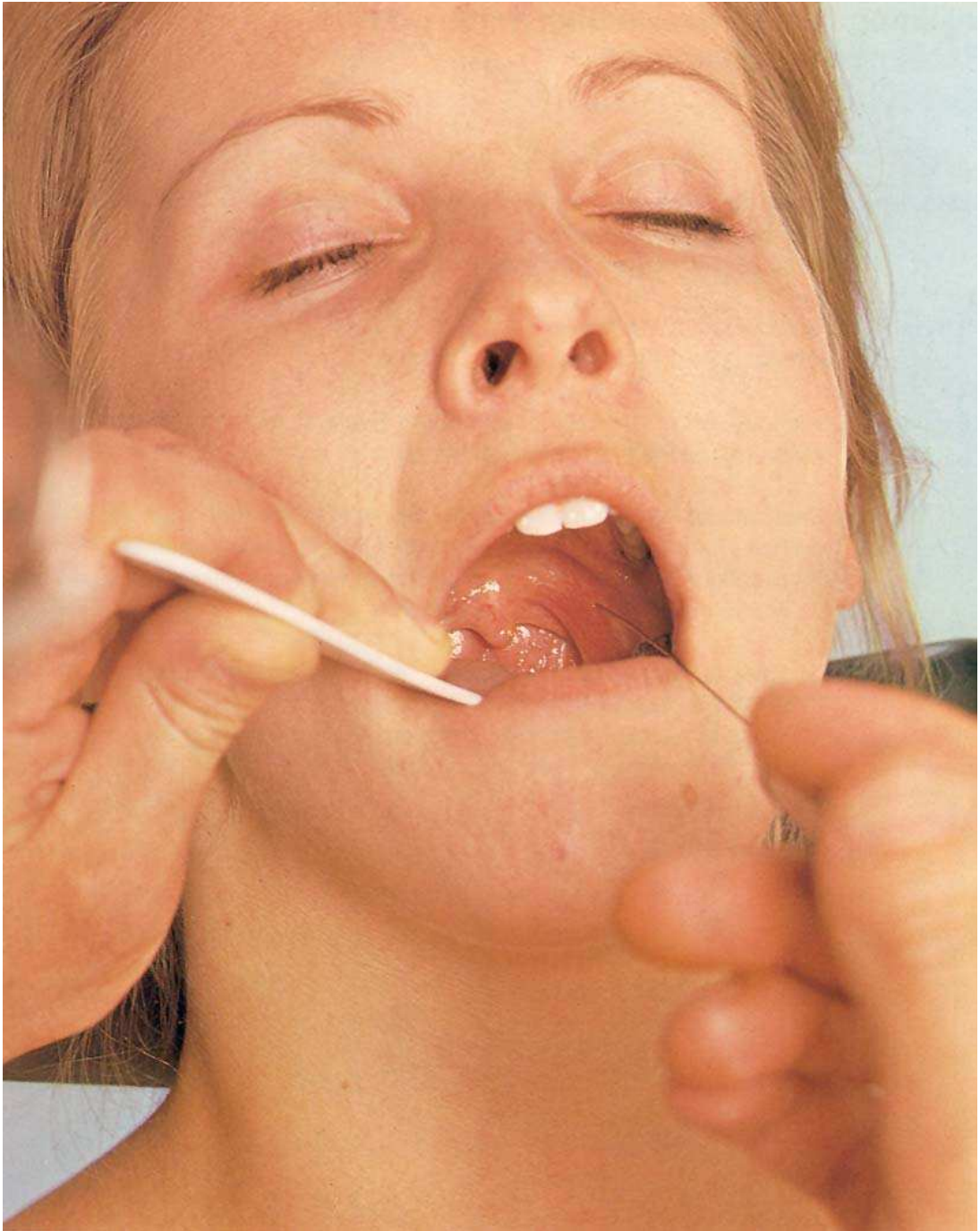


Fig. 55: inyección en la inmediata cercanía de la amígdala palatina (polo superior)

Inyección en la amígdala faríngea y en la hipófisis del techo del paladar

Indicación: Vegetaciones adenoides; alergias nasales; afecciones del olfato y del gusto; edema angioneurótico; problemas pluriglandulares; asma bronquial; neuralgia del trigémino; artrosis; reumatismo.

Material: Aguja: de 8 cm. x 0,8 mm.
Cantidad: de 0,5 a 1 ml. de procaína o lidocaína.

Técnica: Según LEGER penetramos por encima de la úvula en el límite o fosita que queda entre el paladar blando y el óseo.

Profundidad de la penetración: se sigue hasta contacto óseo en la pared posterior del paladar. La hipófisis del techo del paladar la logramos cuando doblamos en 45° la punta de la aguja de tal modo que penetramos hacia craneal llegando hasta la pared anterior del seno esfenoidal.

Al establecer contacto óseo se retira la cánula 1 mm. y después de una aspiración cautelar se inyecta la sustancia neuralterapéutica. CUIDADO! SANGRE!

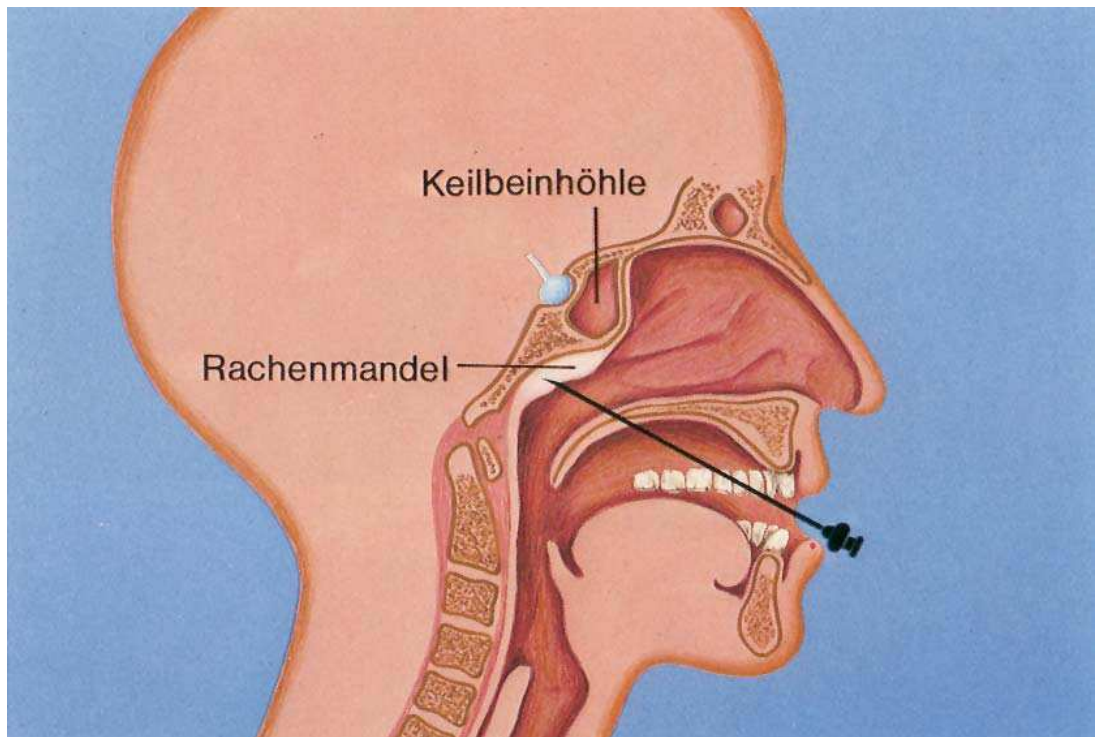


Fig. 56: anatomía y colocación de la aguja en la inyección en la amígdala faríngea
Rachenmandel = amígdala faríngea Keilbeinhöhle = seno maxilar

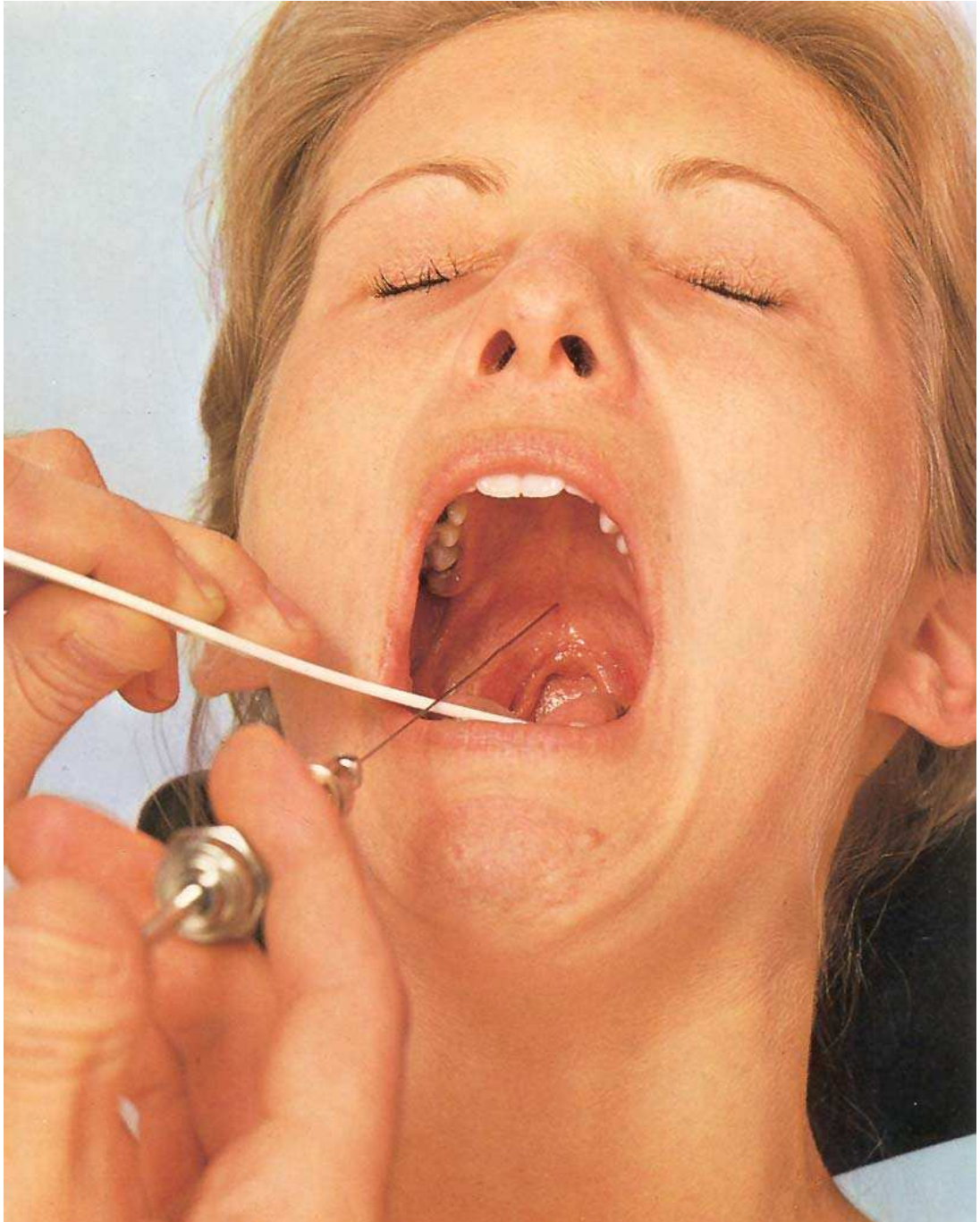


Fig. 57: inyección en la amígdala faríngea

El test o inyección de prueba en los dientes

Indicación:a) Terapia segmentaria: en todos los procesos inflamatorios de la cavidad oral - región de los dientes - boca - maxilomandibular. Alveolitis; dolor postextracciones; parodontopatías; sanación retardada de cicatrices, etc.

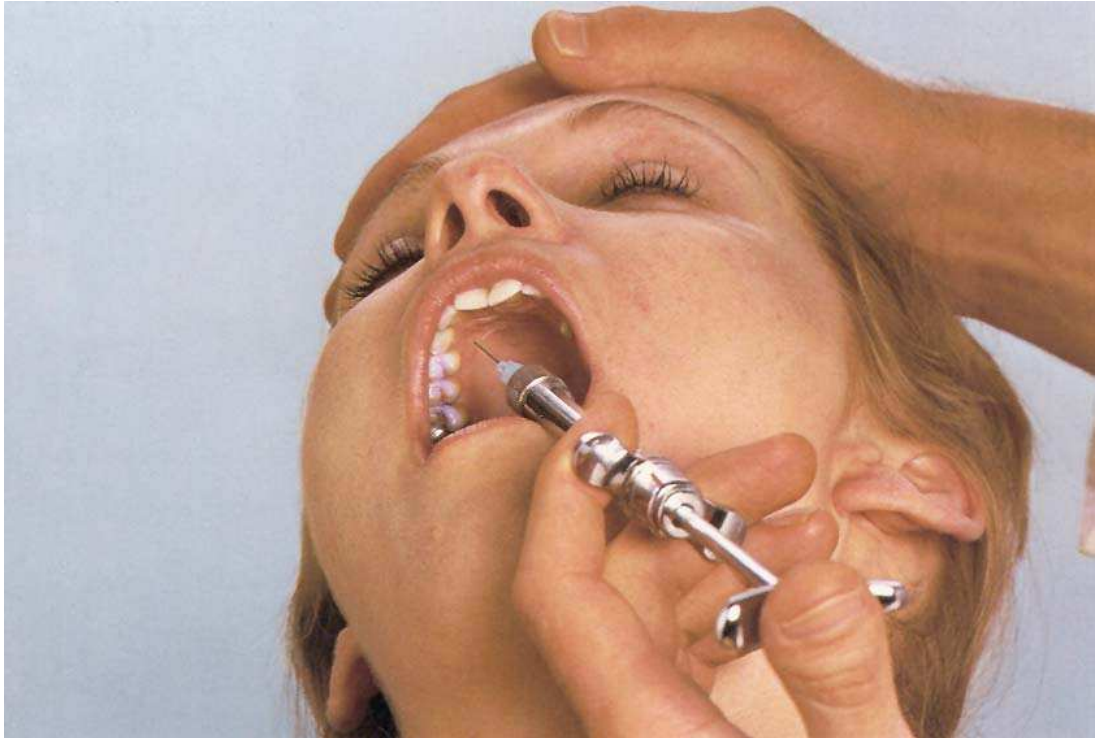
b) Búsqueda de campos de interferencia: campos de interferencia en el área odontológica pueden ser: dientes muertos, con foco, desplazados, restos apicales, osteítis residual, bolsas dentarias, cicatrices de extracciones, cicatrices de resecciones apicales y de operaciones de senos maxilares, quistes, parodontosis, gingivitis y estomatitis.

Material: Inyector odontológico de cartuchos o cámpulas.
Cantidad: 0,2 ml. de procaína o lidocaína.

Técnica: Sobre cada ápice que se someta a test se inyectan de 0,2 a 0,3 ml. de procaína o lidocaína por lingual y vestibular.

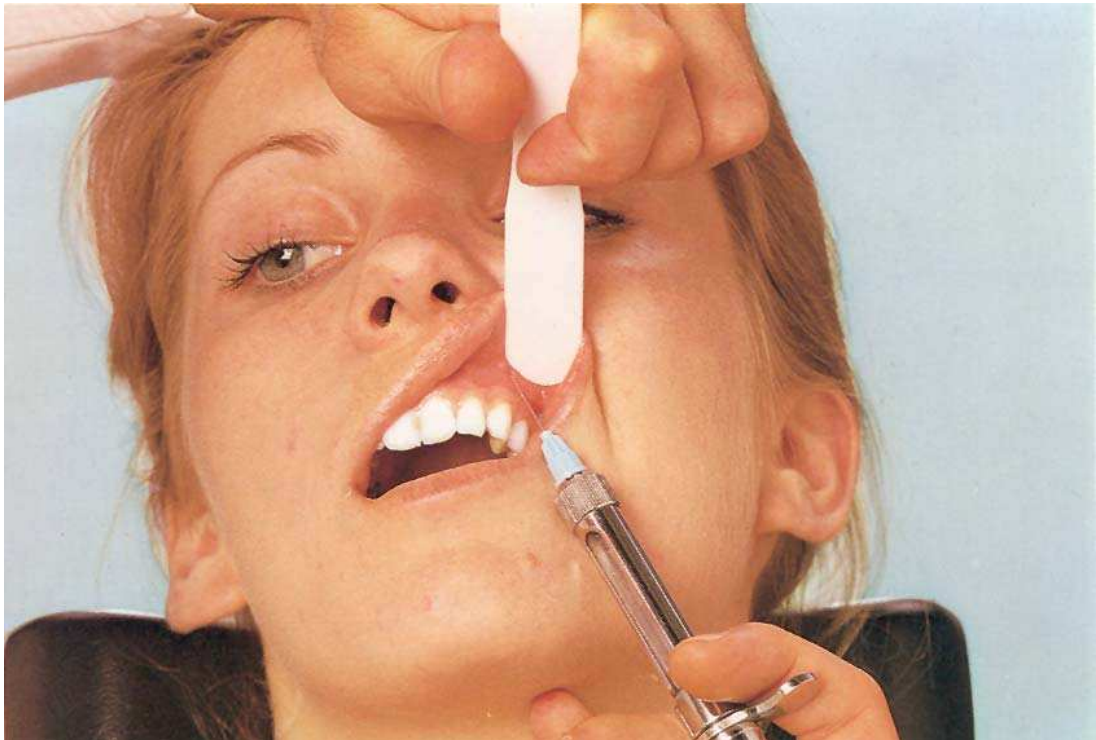

Fig. 58 y 59: el test de los dientes



PECHO - ESPALDA - ABDOMEN - PELVIS

Inyección en la cercanía de los nervios intercostales

Indicación: Neuralgias intercostales; herpes zoster; para el manejo del dolor en fracturas de costillas.

Material: Aguja: del nº 12
Cantidad: de 0,5 a 1 ml. de procaína o lidocaína.

Técnica: Sitio de penetración: según la ubicación de los dolores: en el tramo posterior, más hacia la mitad del espacio intercostal; en el anterior, por el borde inferior de la costilla.

Dirección de la penetración: hasta tocar el nervio.

Profundidad de la penetración: de 0,5 a 1 cm. Si la cánula está bien colocada habrá reacción dolorosa por parte del paciente.

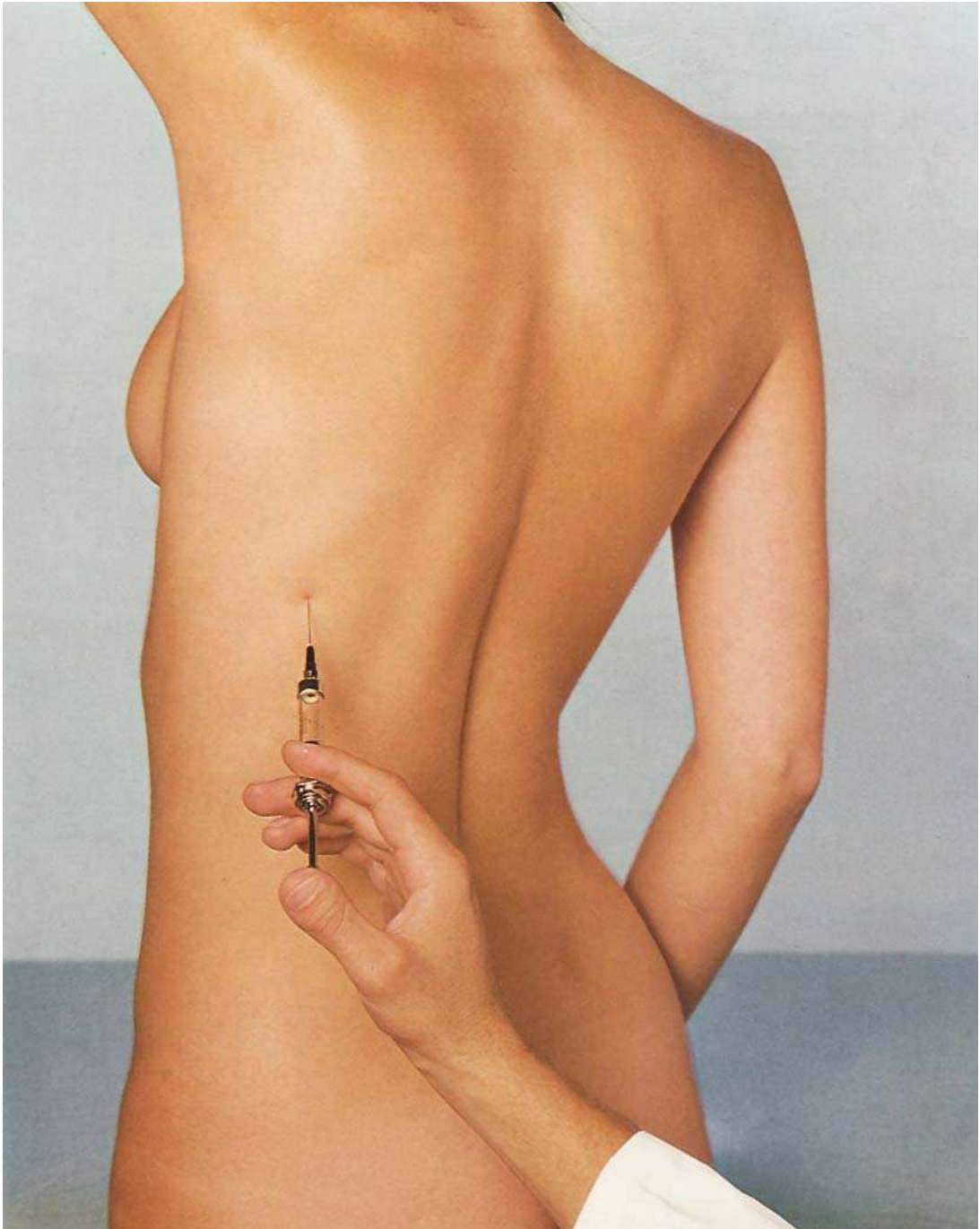

Fig. 60: inyección en la cercanía de los nervios intercostales

Anestesia epidural

Indicación: Todas las enfermedades en el área de inervación del plexo sacro: inflamaciones, dolores, prurito, molestias sexuales, hemorroides, ciáticas, en obstetricia.

Area de inervación del plexo sacro:

- Piel: ano, periné, escroto, pene.
- Organos: recto; vagina hasta cuello uterino; uretra; piso pélvico; próstata y esfínter del ano.

Material: Aguja: de 6 cm. x 1 mm.
Cantidad: 5 ml. En la obstetricia, 20 ml.

Técnica: El paciente se dobla hacia adelante en ángulo recto, apoyado o "echado" sobre una camilla alta.

Sitio de penetración: unos 2 cm. por encima del comienzo del surco de los glúteos se palpan las protuberancias óseas de los cuernos sacros y se encuentra entre ellas la membrana resortante que obtura la abertura sacra. En los adiposos hay que buscar la entrada a 4 o 5 cm. por encima de la punta del coxis.

Dirección de penetración: la cánula se introduce por la membrana semiperpendicular (hacia arriba); luego se inclina la jeringuilla hacia abajo.

Profundidad de la penetración: una vez en el canal, subir por él hacia craneal 4 a 6 c. El saco dural termina 6 a 9 cm. por encima del punto de entrada.

Precaución: ASPIRAR! CUIDADO! SANGRE! LIQUIDO CEFALORRAQUIDEO!

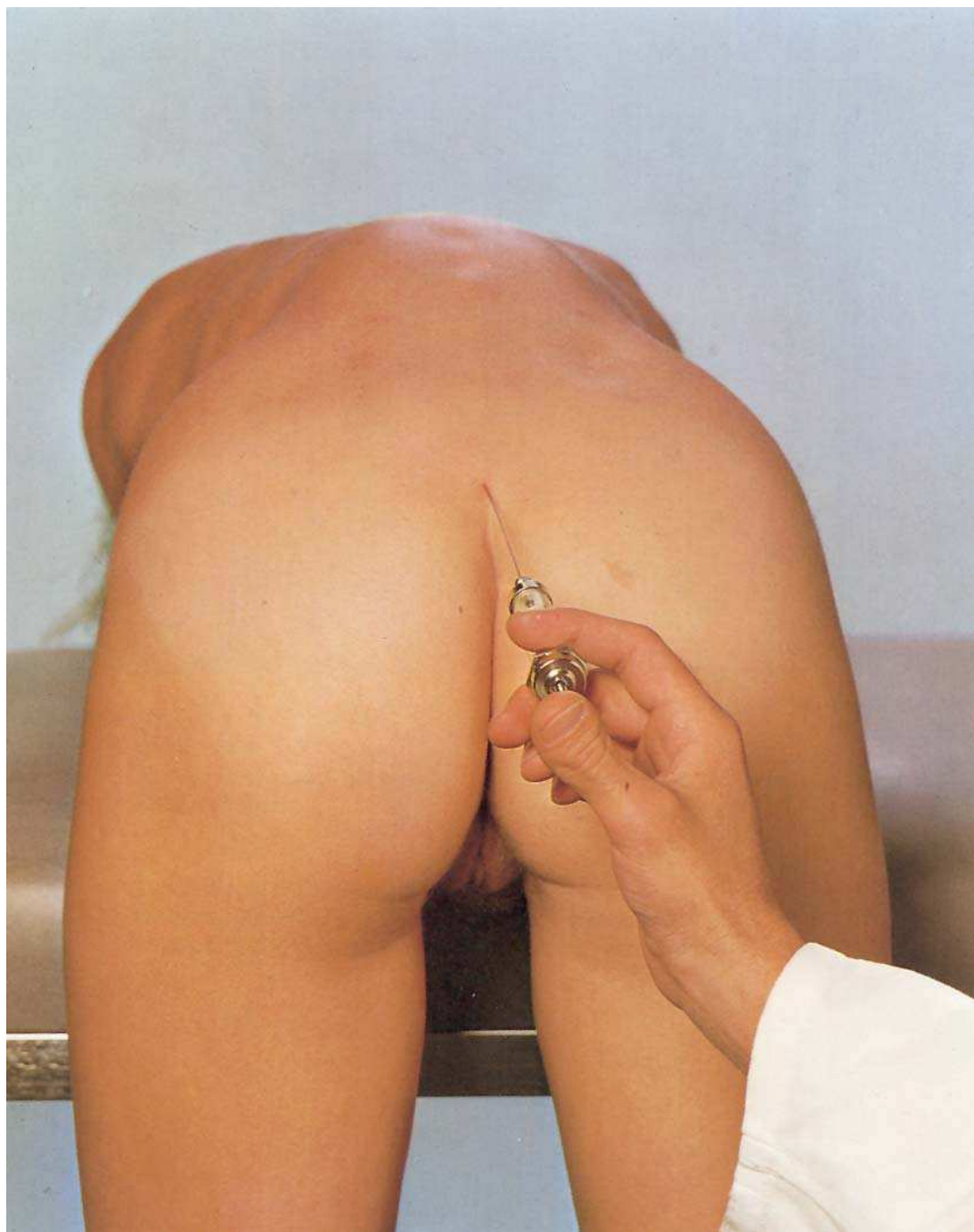

Fig. 61: anestesia epidural.

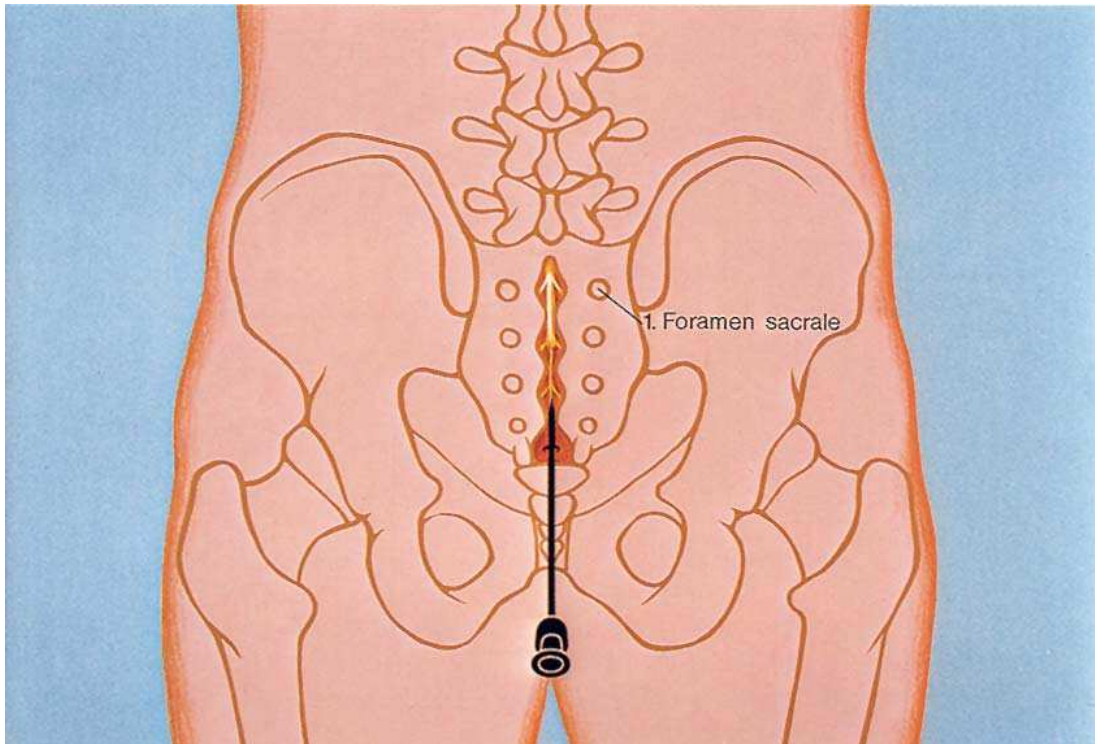


Fig. 62: anestesia epidural (o sacra)

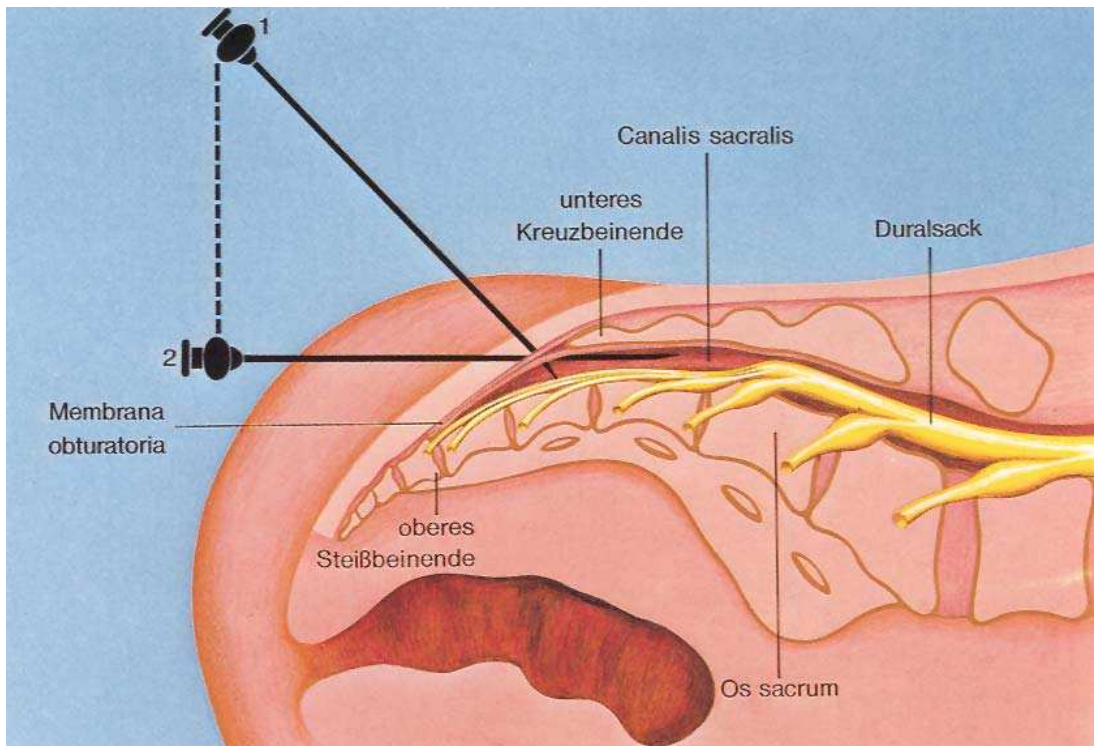


Fig. 63: esquema ilustrativo de la técnica de anestesia epidural:

- 1- penetración de la cánula por la parte superior de la membrana obturatriz
- 2- se baja la cánula a la posición 2 y se introduce en el canal de 4 a 6 cm. hacia craneal

Duralsack = saco dural

Unteres Kreuzbeinende = parte terminal del hueso sacro

Oberes SteiBbeinende = parte terminal superior del coxis

Inyección en los forámenes posteriores del sacro

Indicación: Ciática; dolores unilaterales del sacro; afecciones de la próstata y del recto; coxigodinia; dolores lumbociáticos en carcinoma prostático; espasmo del esfínter de la vejiga.

Material: Aguja: de 6 cm. de longitud.
Cantidad: de 2 a 5 ml. de procaína o lidocaína.

Técnica: Sitio de penetración: en el paciente de pié o acostado boca abajo se busca la unión de ambas crestas ilíacas o línea bicrestal que corta o pasa el proceso espinoso de la 4ª vértebra lumbar. Dos procesos espinosos hacia caudal se encuentra la 1ª vértebra sacra. Un través de dedo de su borde inferior se encuentra el foramen.

Profundidad de la penetración: la cánula se introduce de 1 a 2 cm.

Precaución: **ASPIRAR!** Téngase cuidado con el líquido cefalorraquídeo.

Las inyecciones en los otros forámenes se efectúan de manera análoga.

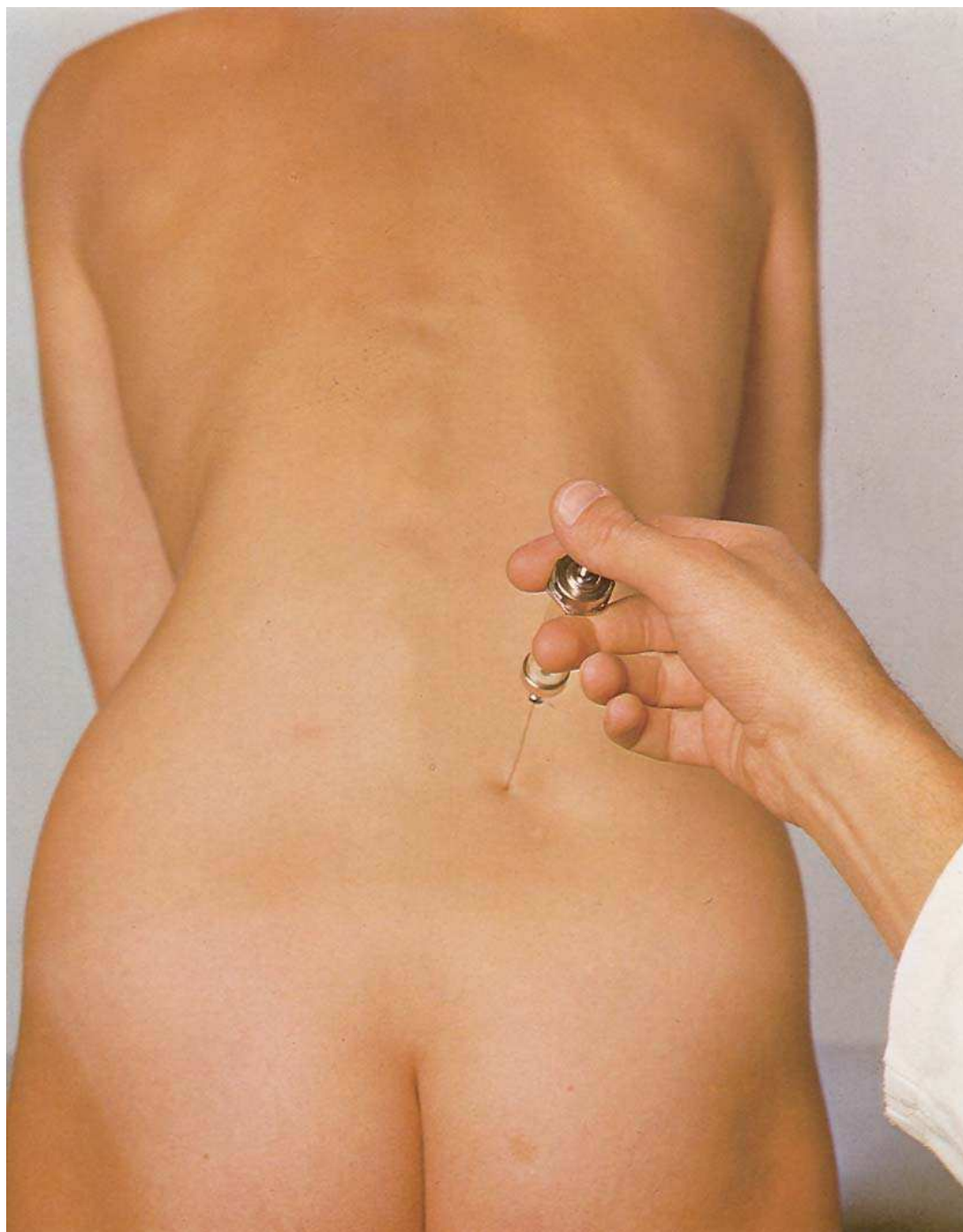


Fig. 64: inyección en los forámenes posteriores del sacro

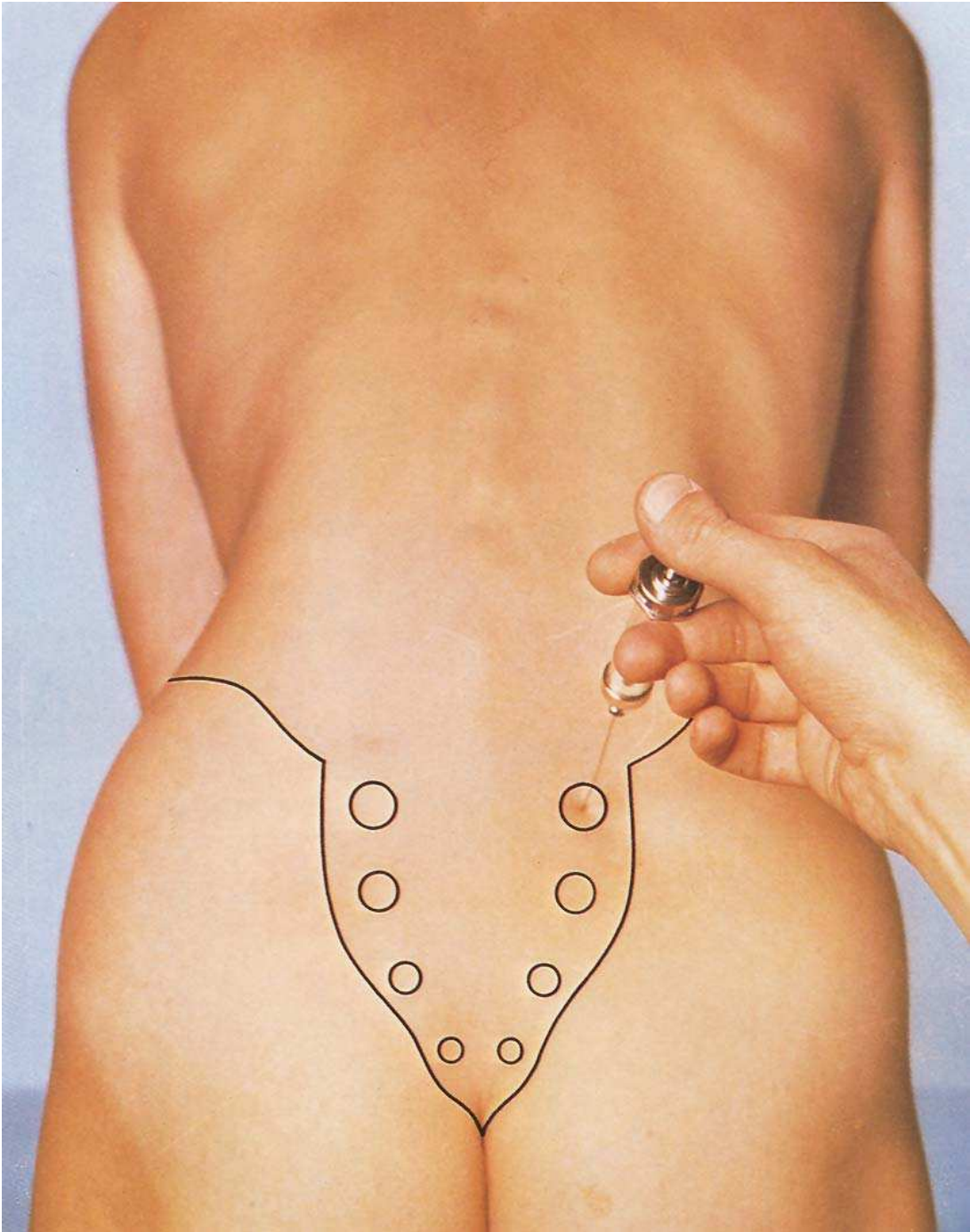


Fig. 65: inyección en el foramen sacro posterior

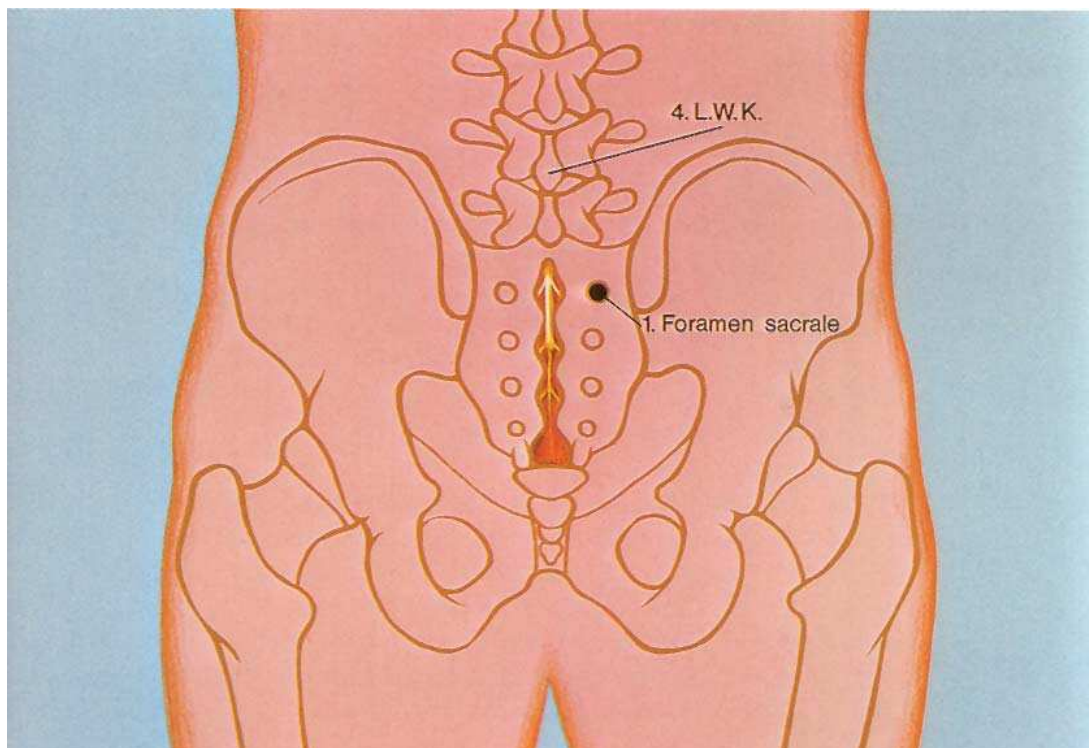


Fig. 66: inyección en el primer foramen posterior del sacro

4.L.W.K. = 4ª vértebra lumbar

Inyección en la cercanía del troncal simpático abdominal según WISCHNEWSKI

Indicación: a) Terapia segmentaria: enfermedades del abdomen superior en estómago, intestino, hígado, vesícula, páncreas, riñón.
b) Búsqueda de campos de interferencia: como inyección de prueba o test cuando después de enfermedades abdominales se puede sospechar allí la presencia de un campo interferente.

Material: Aguja: de 12 cm. de longitud y de 1 mm. de calibre.
Cantidad: de 2 a 5 ml. de procaína o lidocaína.

Técnica: Sitio de penetración: el paciente doblado un poco hacia adelante se apoya sobre una camilla o sobre la parte superior de una mesa de examen. Una vez ubicado el borde inferior de la última costilla palpable se sigue por éste hacia medial hasta que a unos 3 traveses de dedo junto a la línea de procesos espinosos se palpa el borde del músculo largo erector del tronco. Aquí, entre el borde de la costilla y el borde del músculo, se encuentra el sitio de entrada. Se le indica al paciente que haga una espiración extrema y que no tome aire para que el límite pulmonar se recoja hacia arriba.

Dirección de la penetración: 30° hacia medial y 60° hacia craneal.
Como en dirección hacia la mamila del lado opuesto, siempre que el cálculo se haga sobre una mamila de ubicación normal.

Profundidad de la penetración: a 8 o 10 cm. de profundidad se atraviesa la resistencia de músculos y fascias. 1 cm. más allá se llega a la cercanía del troncal simpático.

Precaución: ASPIRAR!

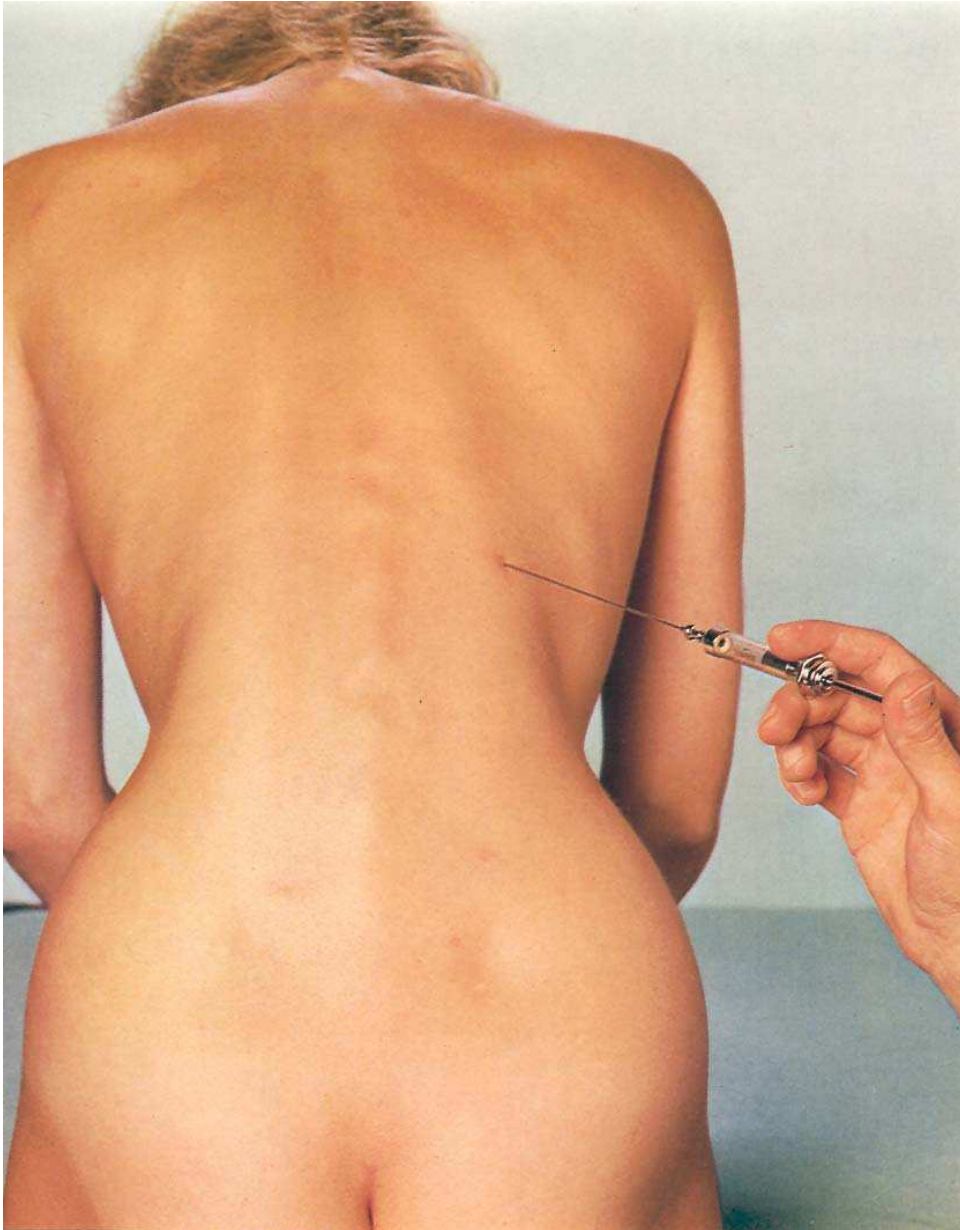

Fig. 67: inyección en el troncal simpático abdominal

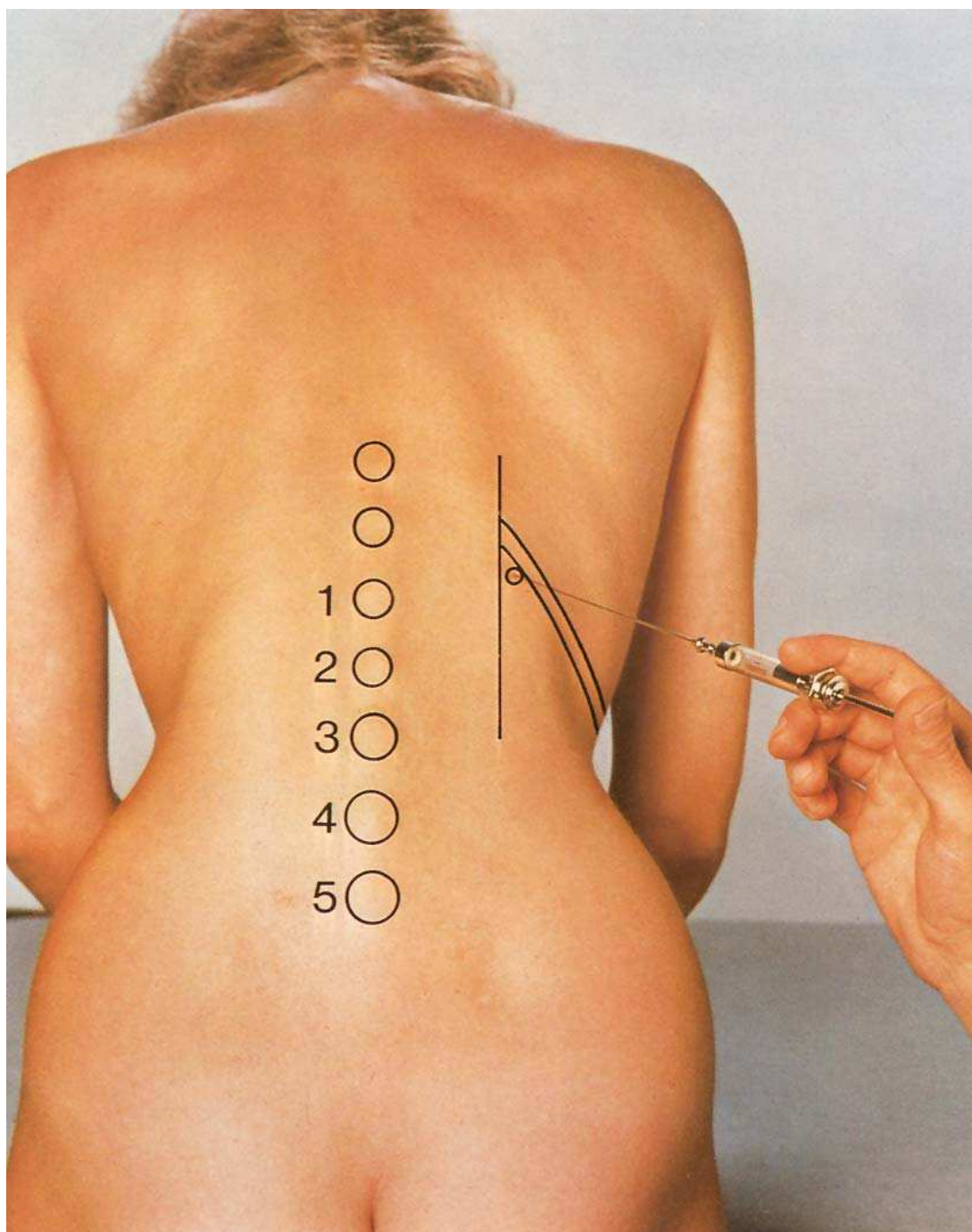


Fig. 68: inyección en el troncal simpático abdominal. La foto trae señalización para encontrar fácilmente el sitio de entrada en el ángulo o fosita costomuscular

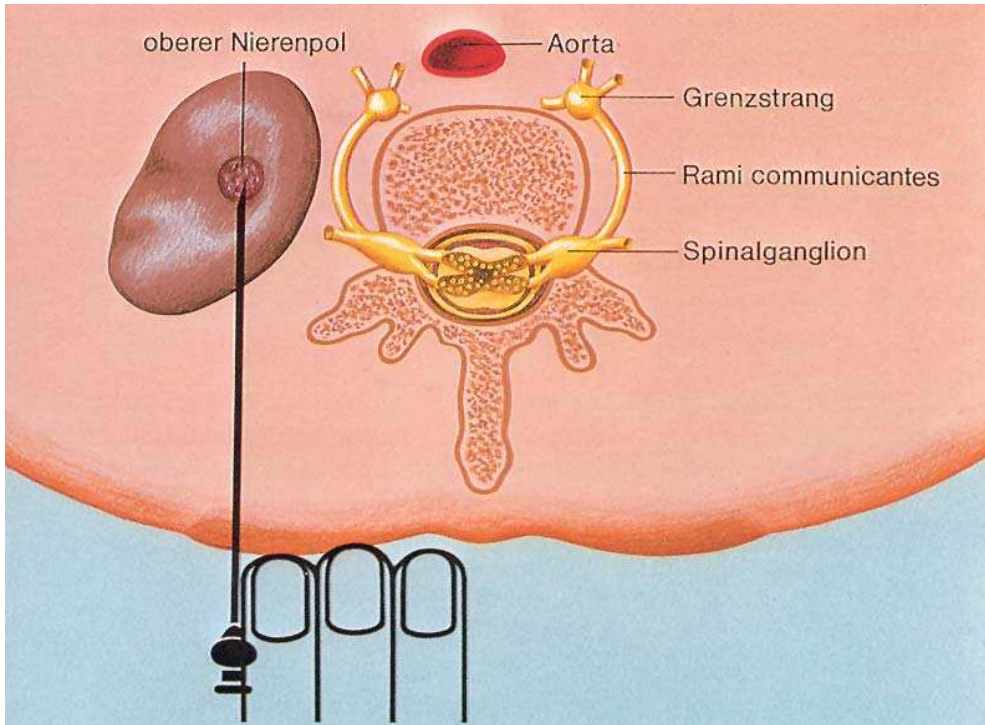


Fig. 64: ubicación y conducción de la cánula en la inyección que sin tocar el riñón va hacia la cercanía del polo renal superior, según WISCHNEWSKI

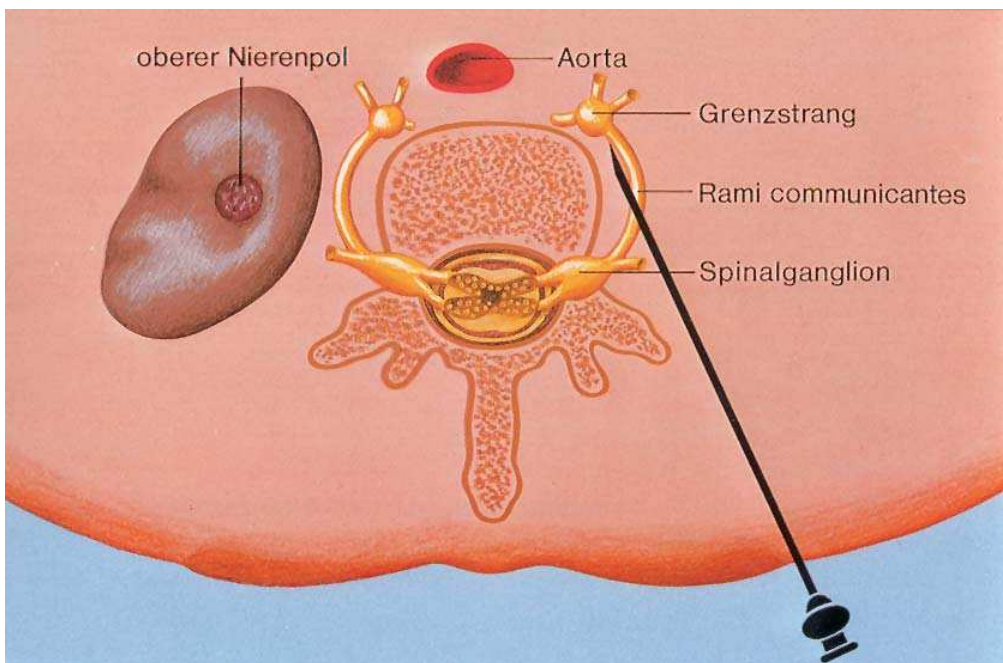


Fig. 70: ubicación y conducción de la cánula en la inyección directa del troncal simpático

Oberer Nierenpol = polo renal superior
 Grenzstrang = troncal simpático

Inyección en la cercanía del troncal simpático lumbar

Indicación: Problemas en la irrigación de las extremidades inferiores; quemaduras; lesiones por frío; ulcus cruris; trombosis; muñones de amputaciones con sanación dificultosa; dolor fantasma; distrofia de Sudeck; osteoporosis traumáticas.

Material: Aguja: de 12 cm. de longitud x 1 mm. de calibre.
Cantidad: de 2 a 5 ml. de procaína o lidocaína.

Técnica: Sitio de penetración: la línea de unión de ambas crestas ilíacas pasa por el proceso espinoso de la 4ª vértebra lumbar. Desde aquí se escoge el nivel a la altura indicada, casi siempre el 2º ganglio lumbar.

Dirección de la penetración: unos 60° hacia medial.

Profundidad de la penetración: después de aproximadamente 3 cm. se topa con la apófisis transversa, la cual puede ser evadida levantando la punta de la aguja hacia arriba y afuera. Aproximadamente a 7 cm. se llega a la superficie o cara lateral del cuerpo vertebral; después de retroceder un poco hay que proseguir en ángulo más abierto hasta que se pierda el contacto óseo.

Precaución: ASPIRAR!

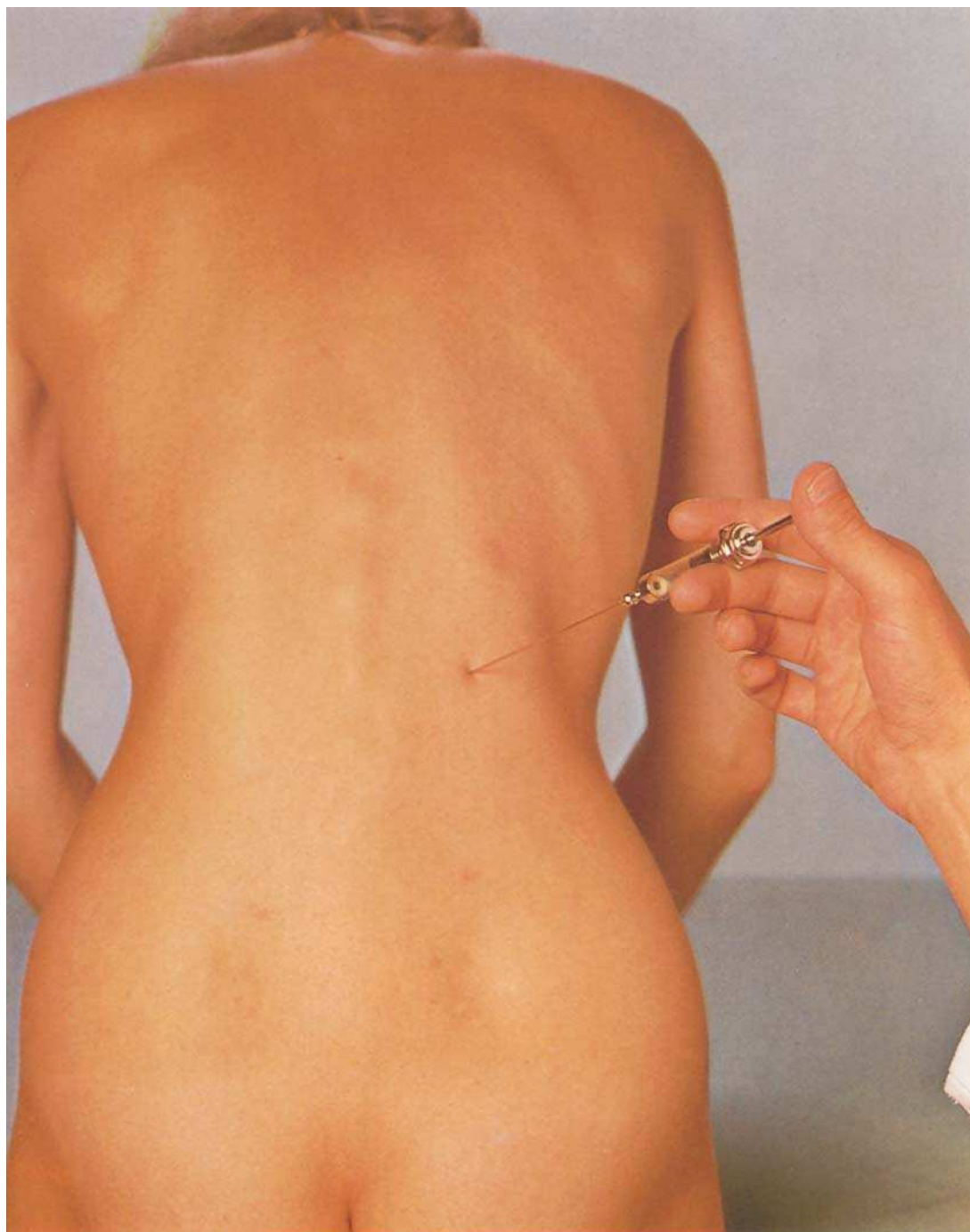

Fig. 71: inyección en el troncal simpático lumbar

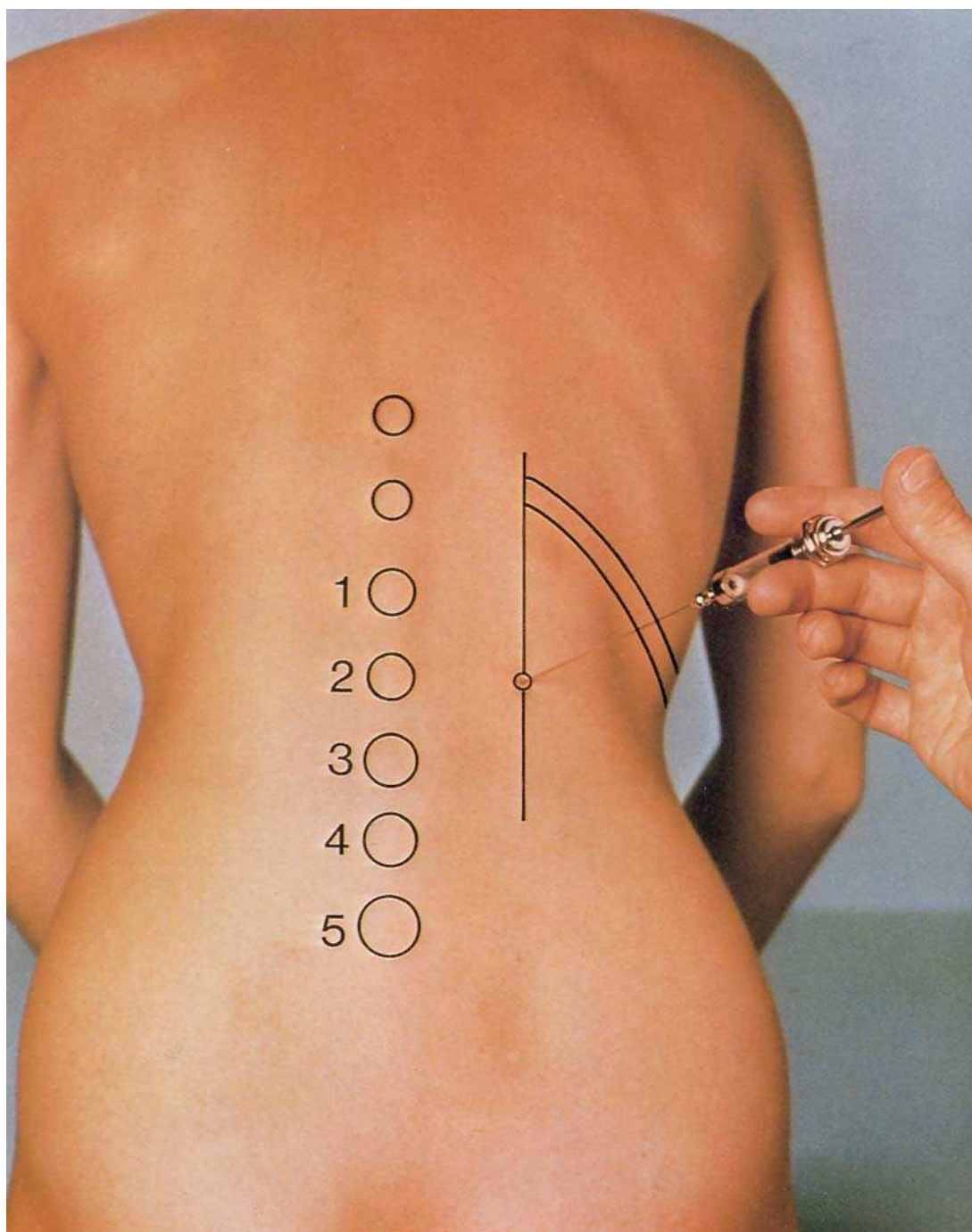


Fig. 72: inyección en troncal simpático lumbar

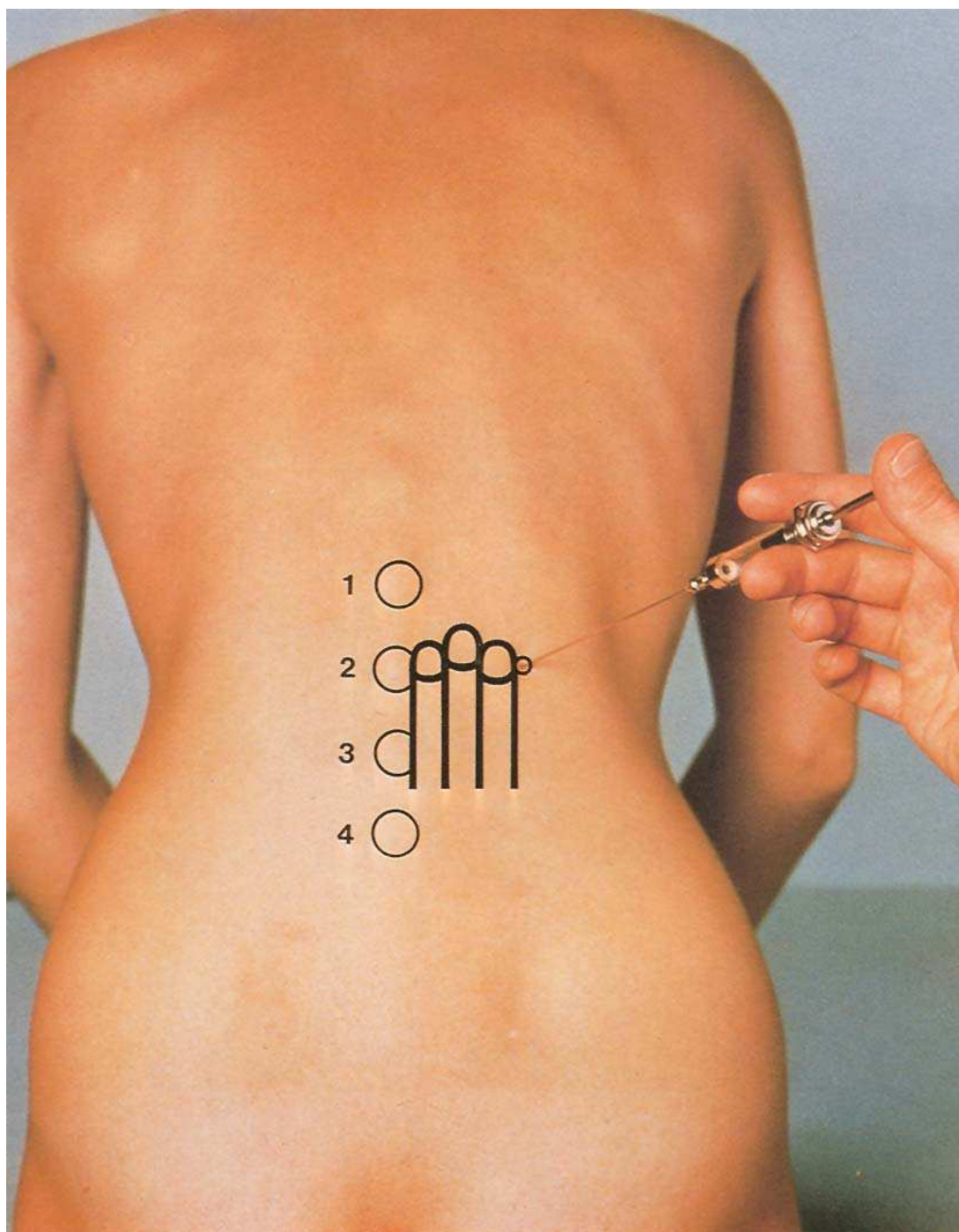


Fig. 73: inyección en el troncal simpático lumbar

Inyección en el área de la raíz ciática L3 - L5

Indicación: Ciática; lesiones discales en terreno lumbar; neuralgias; problemas circulatorios y parestesias de le extremidad inferior.

Material: Aguja: de 10 a 12 cm. x 1 mm.
Cantidad: de 2 a 5 ml. de procaína o lidocaína.

Técnica: El paciente de pié se apoya sobre una camilla o mesa de examen.

Sitio de penetración: se palpa el reborde de la cresta ilíaca hacia la columna vertebral hasta llegar al sitio donde la cresta ilíaca, la apófisis transversa de la 5ª vértebra lumbar y el cuerpo de la 1ª sacra forman una hendidura o fosa palpable.

Dirección de la penetración: perpendicular a la piel.

Profundidad de la penetración: a 5 u 8 cm. se desencadena el reflejo ciático.

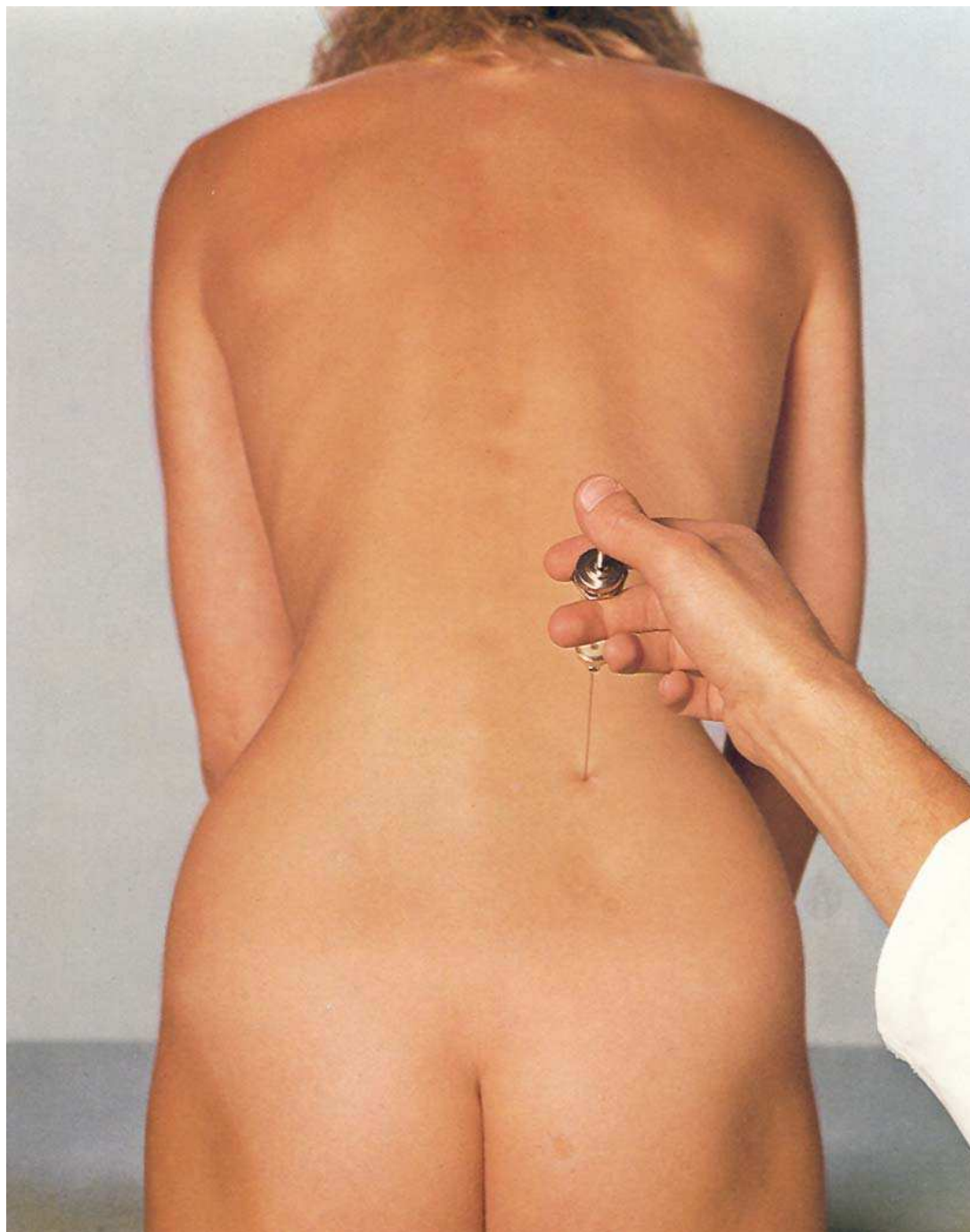


Fig. 74: inyección en el área de la raíz del ciático L3 - L5

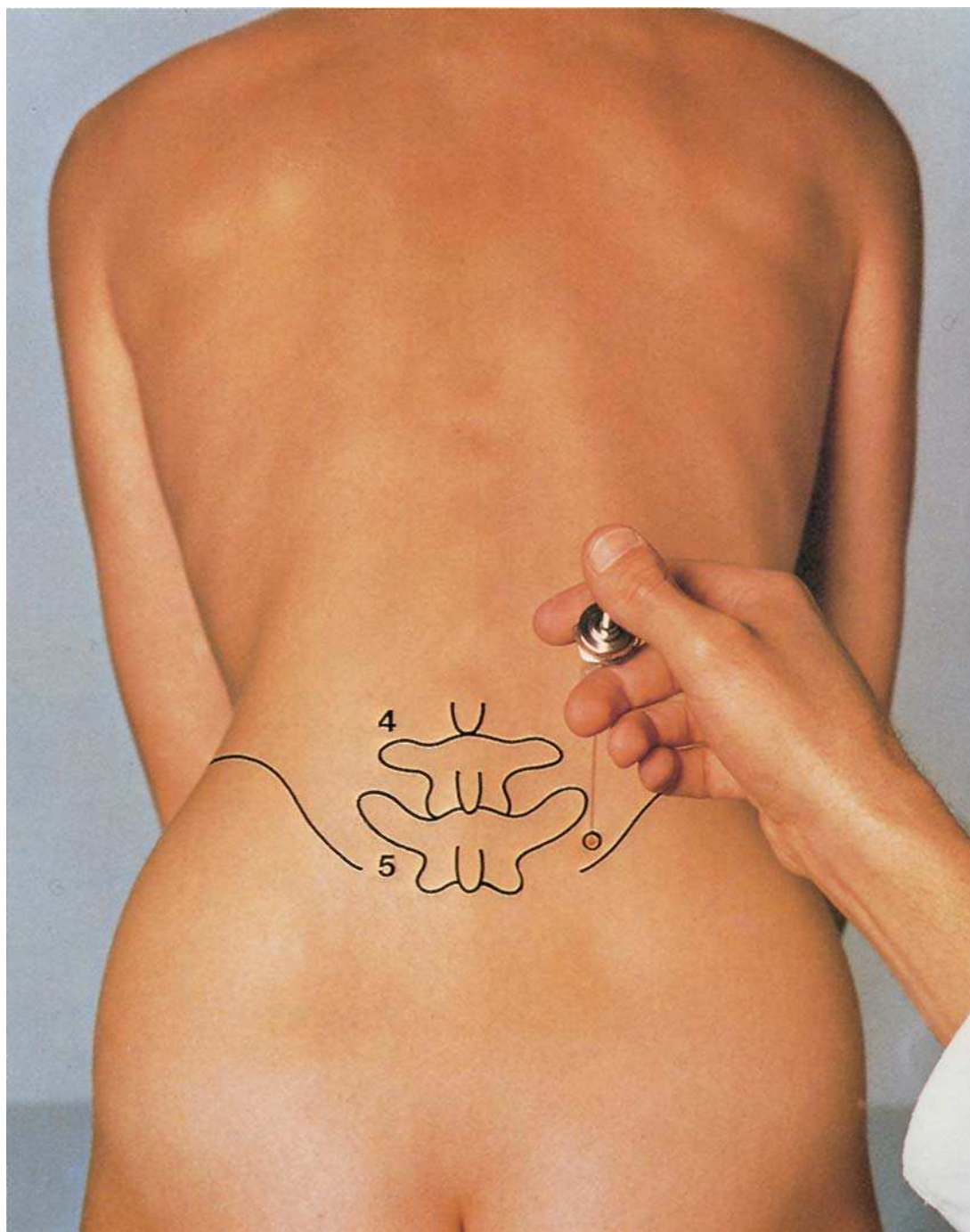


Fig. 75: inyección en el área de la raíz del ciático L3 - L5

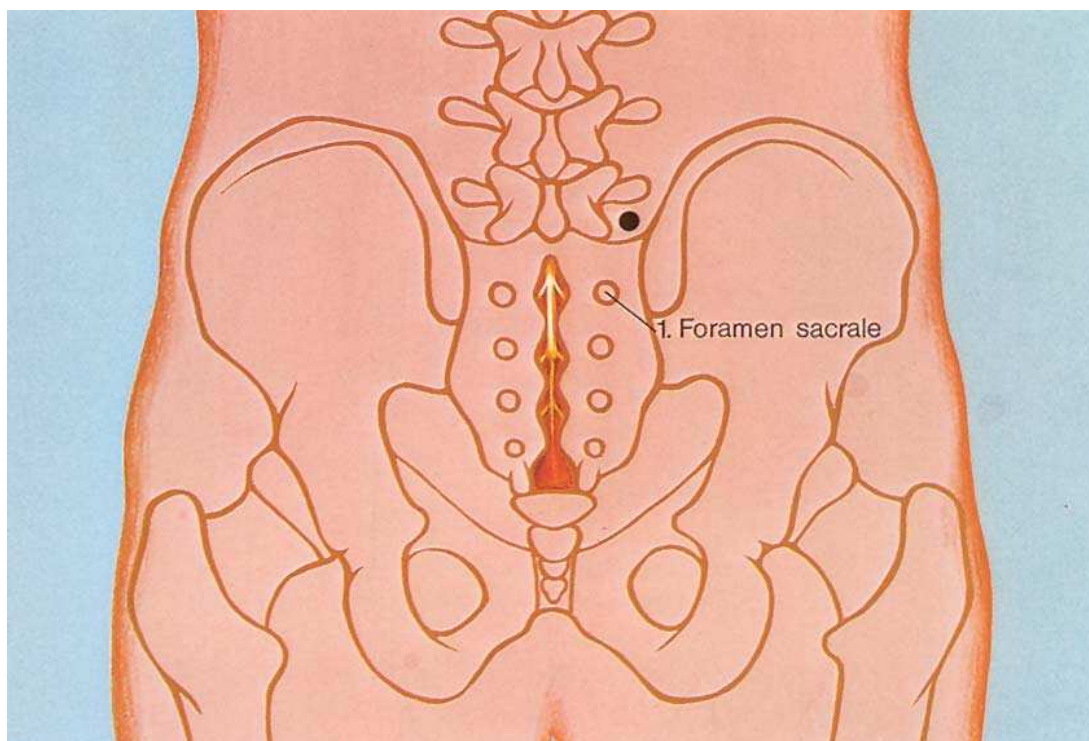


Fig. 76: inyección en el área de la raíz del ciático. El punto negro señala la hendidura palpable entre la cresta ilíaca y el cuerpo de la 5ª vértebra lumbar

Inyección en el plexo sacro y en su cercanía

Indicación: Enfermedades en el área de su inervación:

- 1º- Plexo pudendo con nervio pudendo.
- 2º- Nervios clunios inferiores.
- 3º- Nervio cutáneo femoral posterior.
- 4º- Nervio ciático.
- 5º- S1 - S4
- 6º- Tronco lumbosacro L4 - L5

Material: Aguja: de 12 a 15 c. de longitud x 1 mm. de calibre.
Cantidad: 5 ml. de procaína o de lidocaína.

Técnica: Sitio de penetración: en el punto de cruce de dos líneas auxiliares:
1ª- una línea horizontal que va del surco glúteo (interglúteo) parte superior al borde superior del trocánter mayor.
2ª- una línea perpendicular que baja de la espina ilíaca posterior al borde externo de la tuberosidad del hueso ciático.

Dirección de la penetración: perpendicular a la piel.

Profundidad de la penetración: hasta tocar el hueso. La lámina nerviosa tiene aproximadamente 3,5 cm. de ancho y debe infiltrarse

penetrándola hacia arriba y afuera. La correcta ubicación de la cánula la confirma el paciente con parestesias.
De adentro hacia afuera: testículo, pene, periné, muslo, glúteos, pantorrilla y pié.

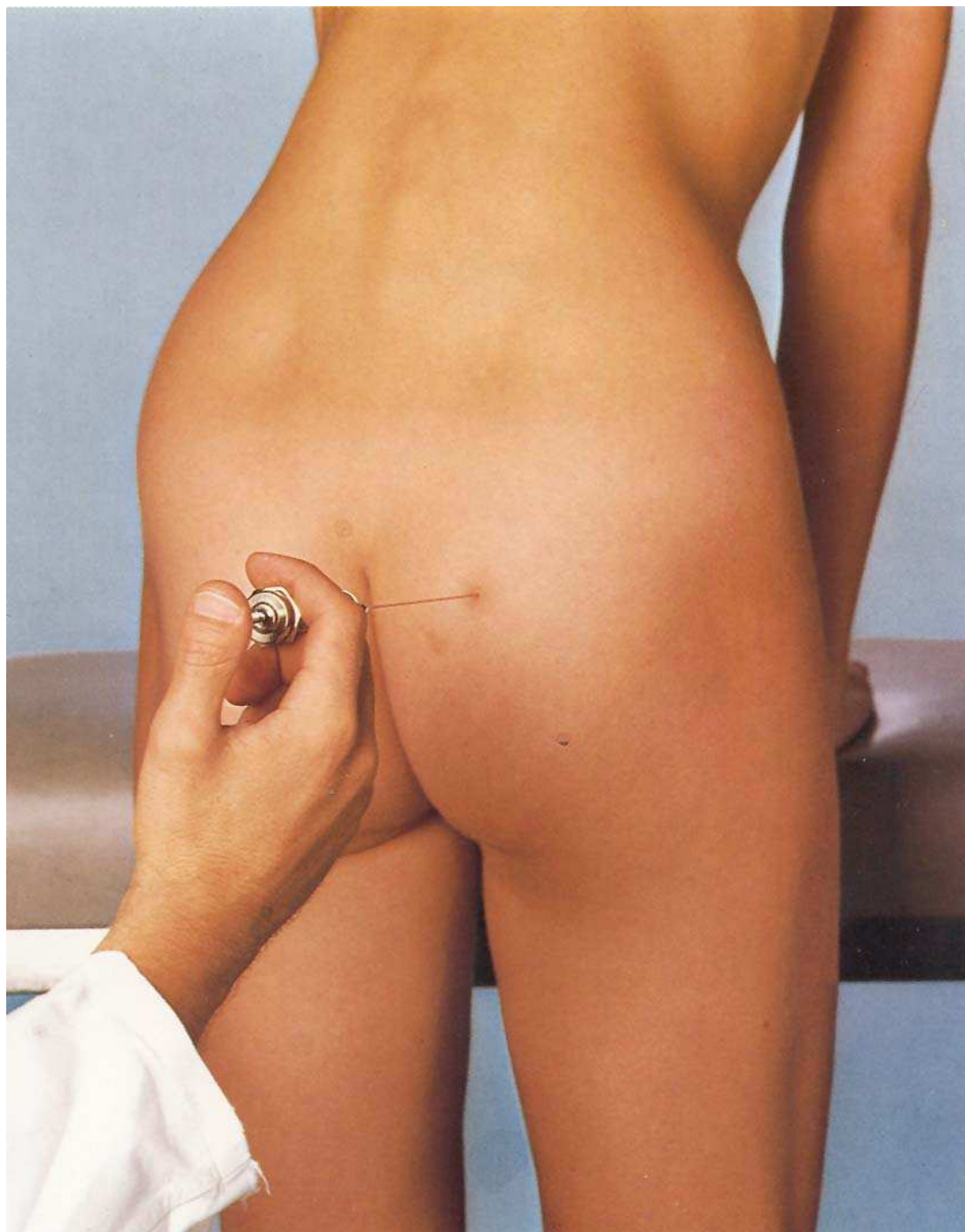

Fig. 77: inyección en el plexo sacro

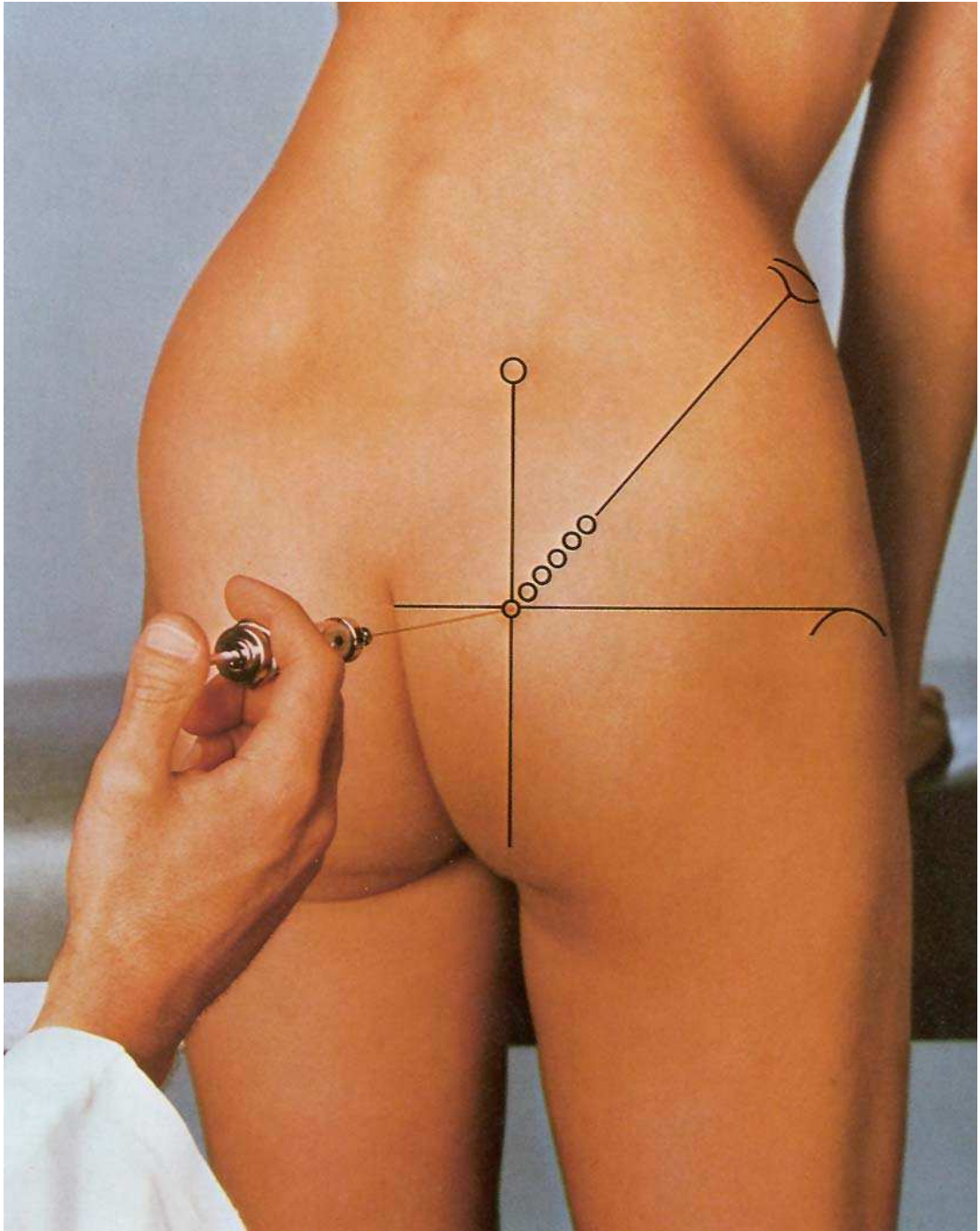


Fig. 78: inyección en el plexo sacro. Líneas auxiliares para la búsqueda del plexo

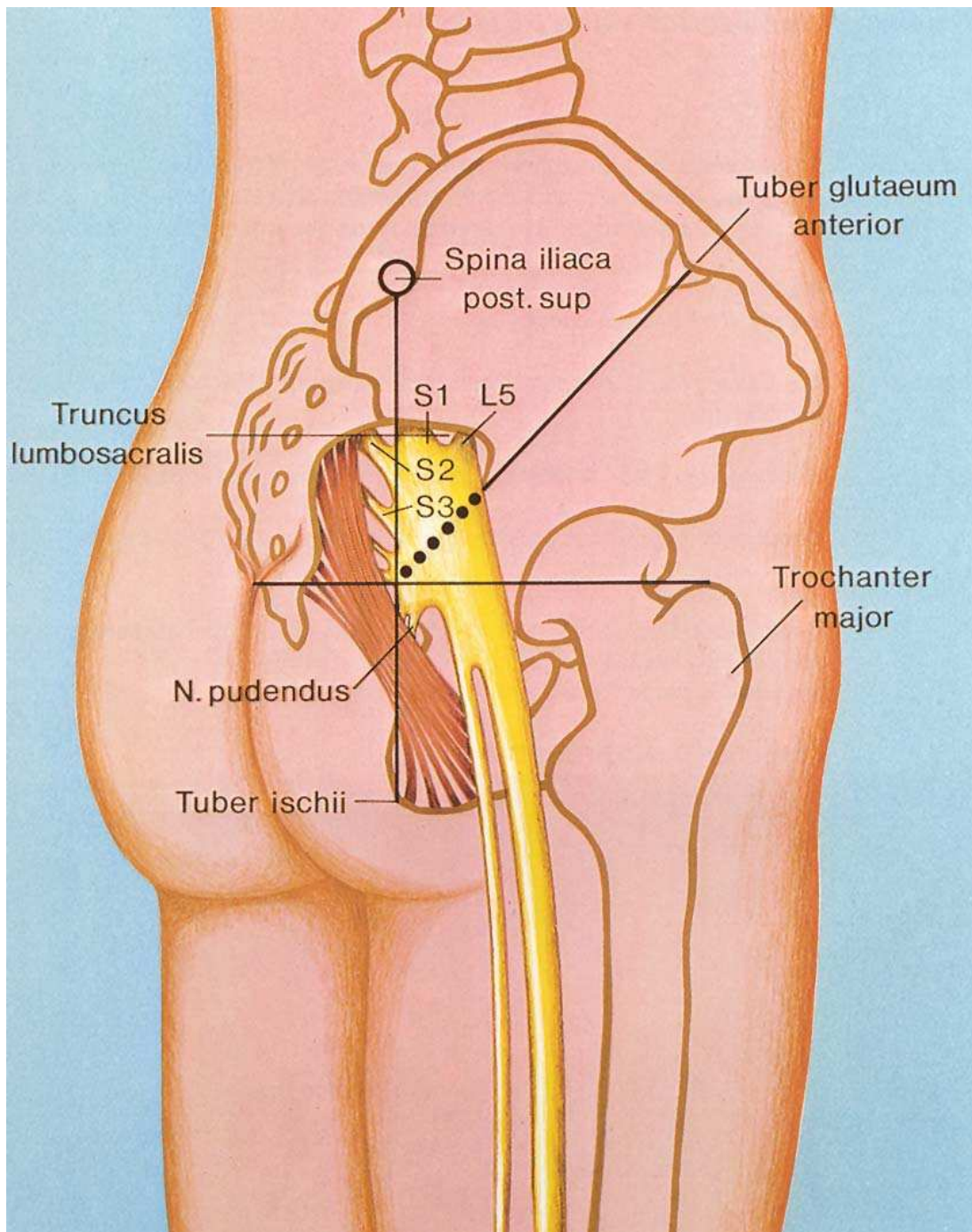


Fig. 79: inyección en el plexo sacro

Infiltración presacra según PENDL

Indicación: Enfermedades del recto, sigmoide, ano, periné, uretra, vejiga; prurito anal y vulvar; enfermedades de la próstata; enfermedades ginecológicas; ciática; problemas circulatorios y enfermedades de la extremidad inferior.

Material: Aguja: nº 12 (12 a 15 cm. x 1 mm.)
Cantidad: 5 ml. de procaína o de lidocaína.

Técnica: El paciente dobla el tronco hacia adelante en ángulo recto y se apoya sobre la camilla o mesa de examen.

Sitio de penetración: un través de dedo lateral y por debajo de la punta del coxis.

Dirección de la penetración: junto al coxis hacia craneal por la cara ventral o anterior del hueso sacro.

Profundidad de la penetración: el agujero sacro superior se halla a 10 o 12 cm.; el próximo a 8 o 9 cm. del sitio de penetración.

Se procede bajo holgado contacto óseo.

Precaución: NO PERFORAR EL RECTO!

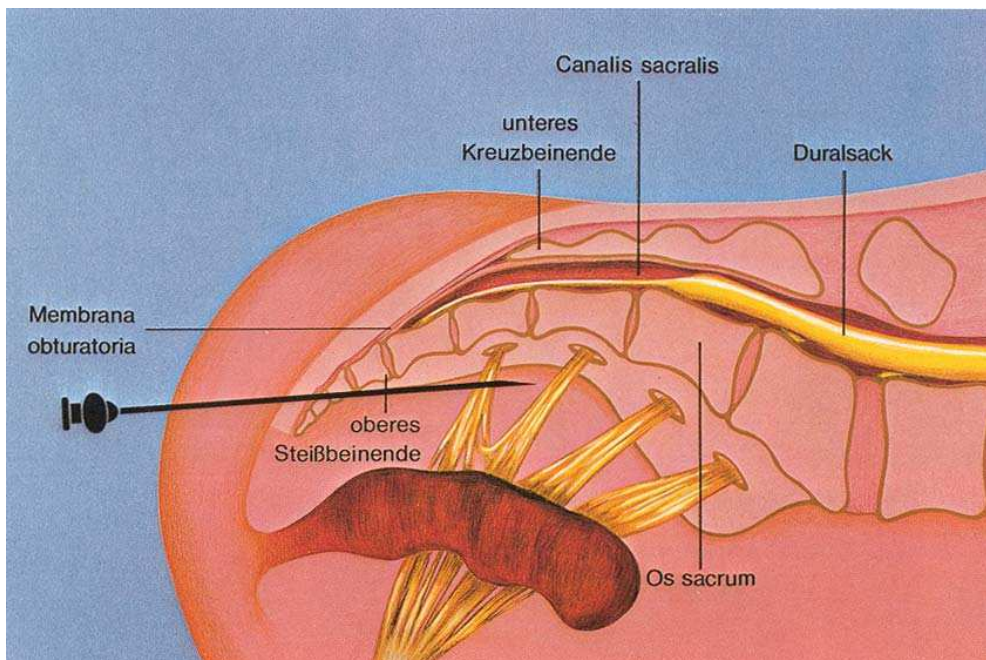


Fig. 80: infiltración presacra según PENDL (relaciones topográficas)
Unteres Kreuzbeinende = parte terminal inferior del sacro
Oberes Steißbeinende = parte terminal superior del coxis

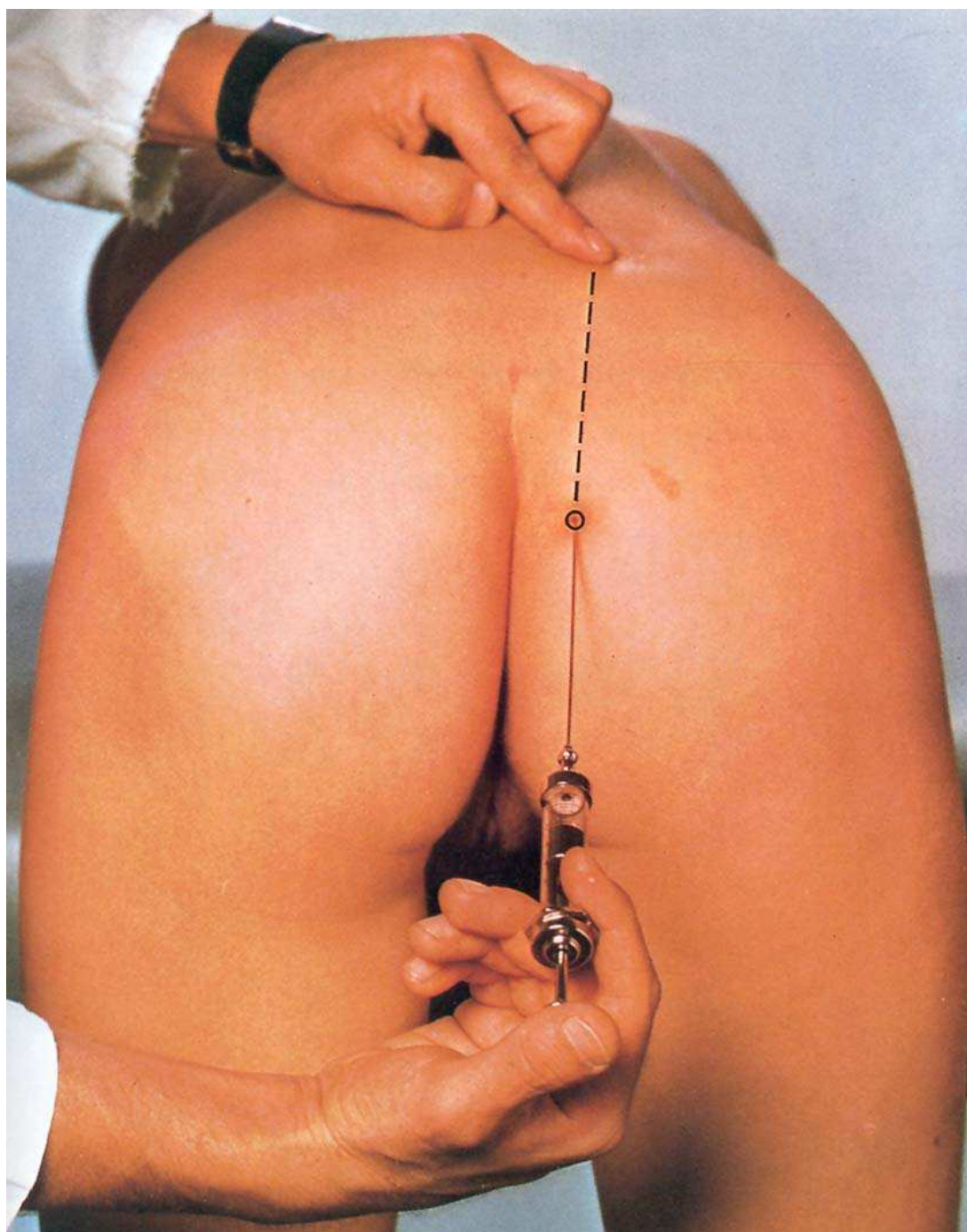

Fig. 81: infiltración presacra según PENDL

Inyección en la articulación sacroilíaca.

Indicación: Sacralgias, lumbago, ciática.

Material: Aguja: de 6 a 8 cm. de longitud.
Cantidad: de 2 a 4 ml. de procaína o lidocaína.

Técnica: El paciente está de pie y apoyado hacia delante sobre la camilla.

Sitio de penetración: 3 traveses de dedo junto a la apófisis transversa S1.

Dirección de la penetración: en ángulo de 45° hacia la piel en dirección hacia lateral.

Profundidad de la penetración: de 3 a 5 cm aproximadamente.

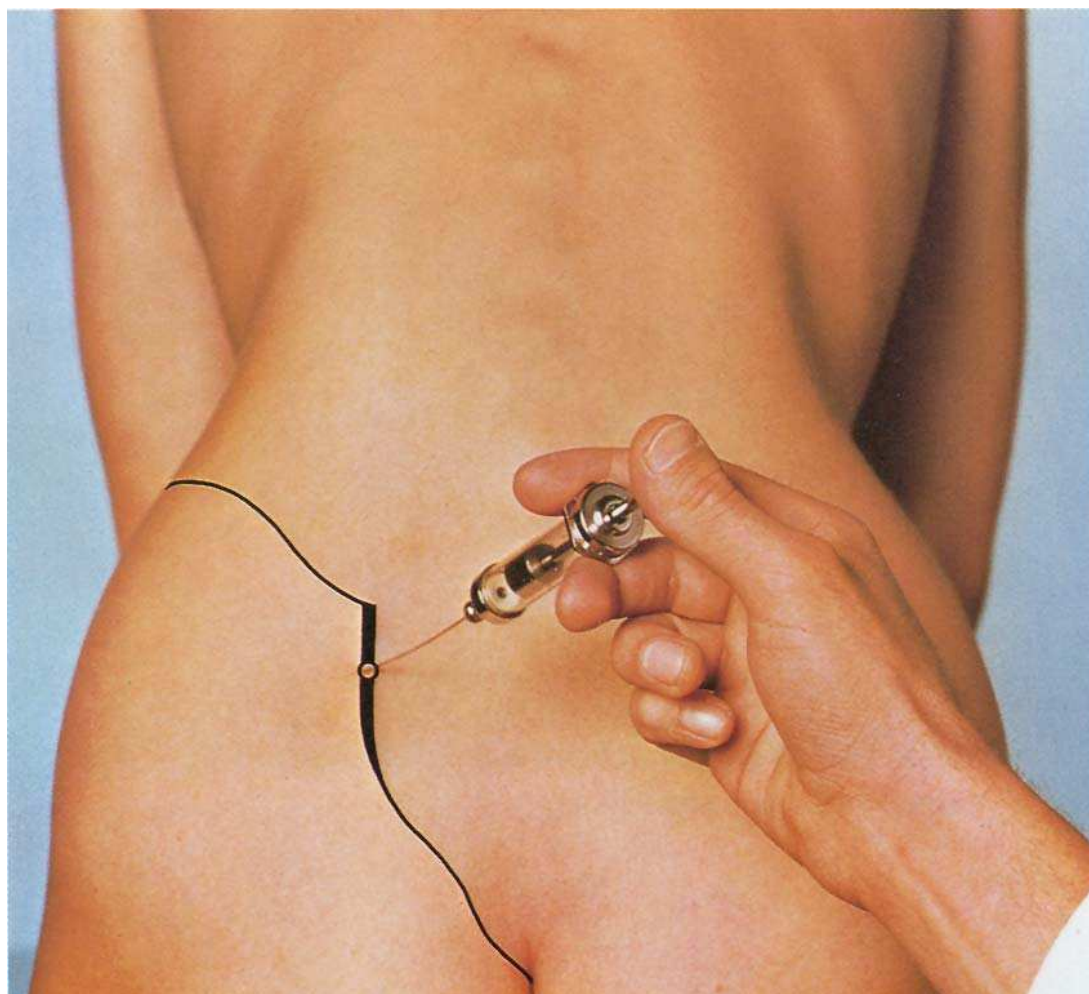


Fig. 82: inyección en la articulación sacroilíaca (línea de orientación)

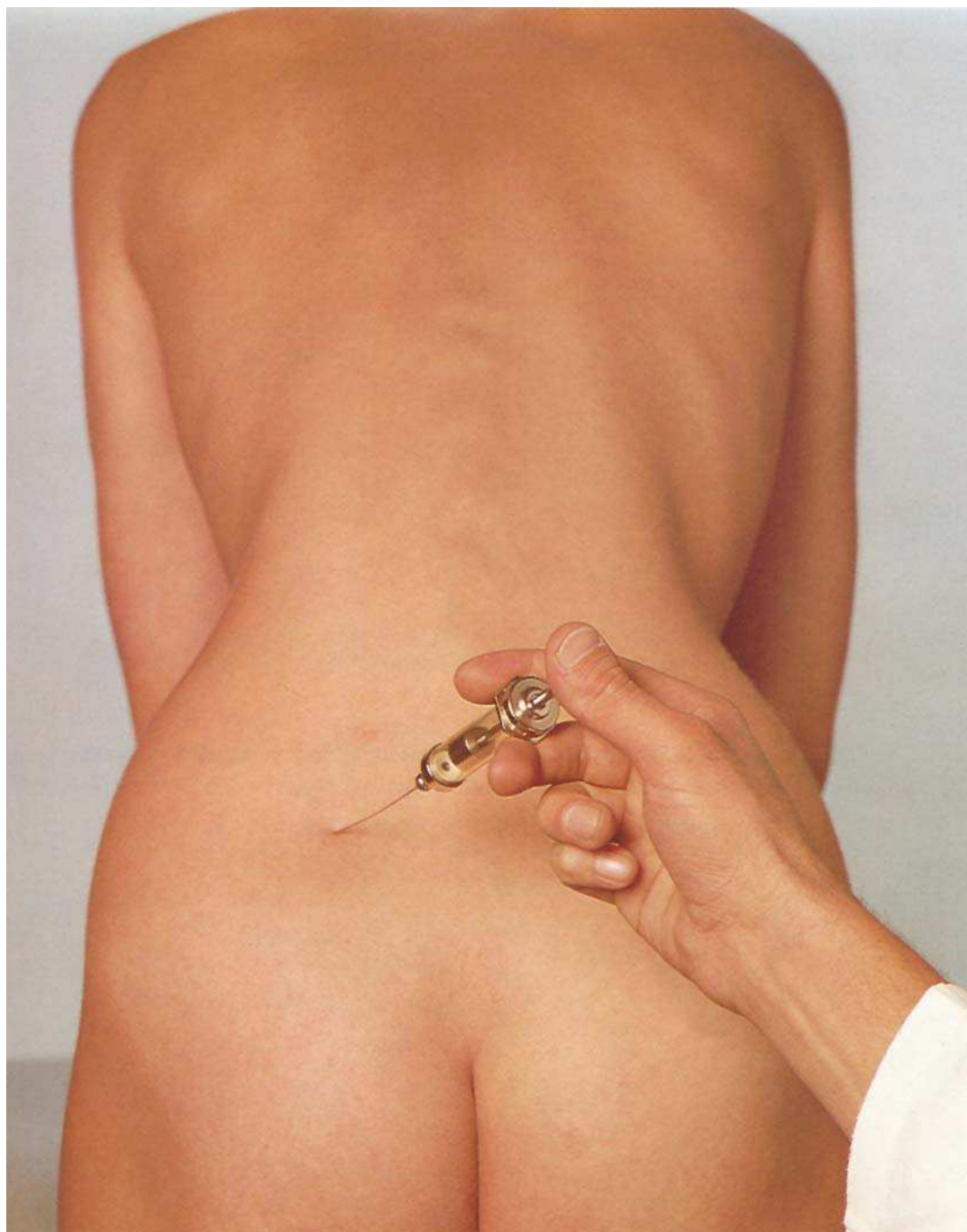

Fig. 83: inyección en la articulación sacroilíaca

Inyección en la cercanía de los ganglios de FRANKENHÄUSER (plexo uterovaginal)

Indicación: a) Terapia segmentaria: dismenorrea; flujo; problemas y molestias en la cohabitación; endo y parametritis; anomalías en la menstruación; neuritis del piso pélvico; molestias indefinidas del abdomen inferior; frigidez; esterilidad; problemas relacionados con el ciclo menstrual, como dolor de cabeza, migraña, pelvipatía vegetativa, etc.
b) Búsqueda del campo interferente, como test cuando en la anamnesis hay flujos, abortos, partos difíciles, legrados, anexitis, enfermedades venéreas y operaciones en el aparato genital.

CONTRAINDICACIÓN: la menstruación. Durante esos días se recomienda la técnica o método suprapúbico (véase terreno ginecológico).

Material: Aguja: de 12 cm. x 0,8 mm.
Cantidad: de 2 a 4 ml. de procaína o lidocaína.

Técnica: La paciente debe vaciar la vejiga antes de la inyección. Luego se le coloca bien cómoda y con las piernas debidamente apoyadas sobre la mesa ginecológica; acto seguido se utiliza el espéculo para la búsqueda y ubicación del cuello uterino.

Sitio de penetración: junto a la portio uterina a través del dobléz de la mucosa del arco lateral de la vagina, aproximadamente entre las 3 y las 4 horas (lado izquierdo de la paciente) y las 8 y 9 (en el lado derecho).

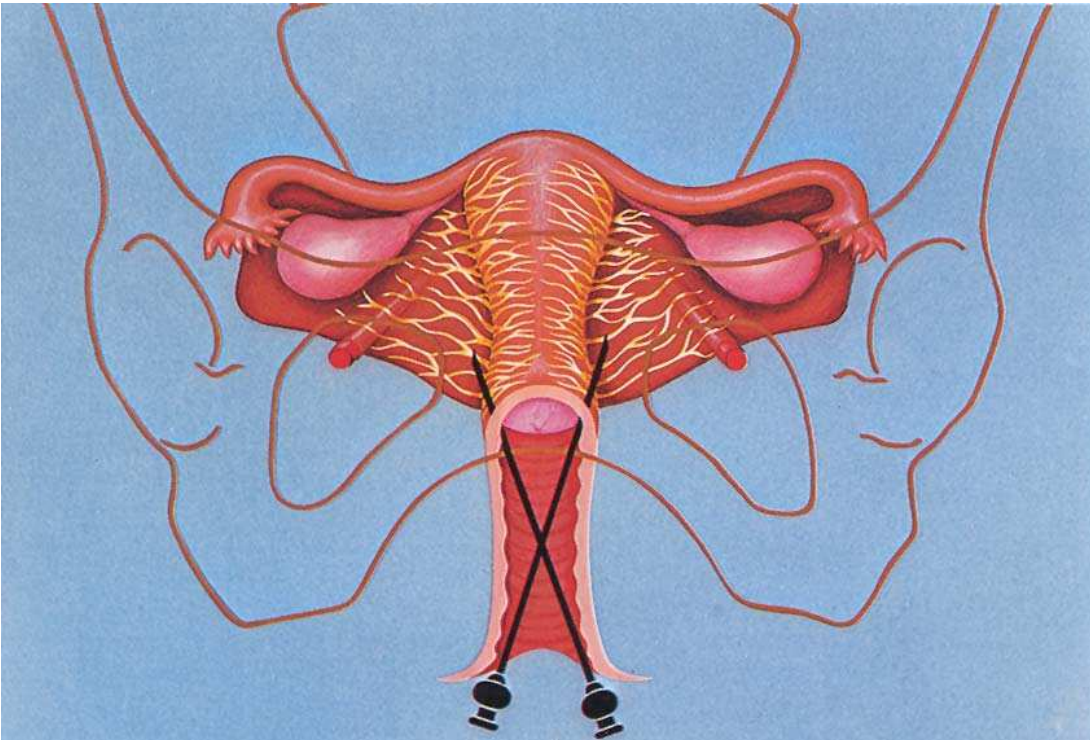
Dirección de la penetración: algo oblicuo hacia lateral y dorsal.

Profundidad de la penetración: de 1 a 2 cm.

Precaución: no excederse en la profundidad indicada y no entrar paralelo al cuello uterino, pues es posible pinchar el uréter o la arteria uterina.

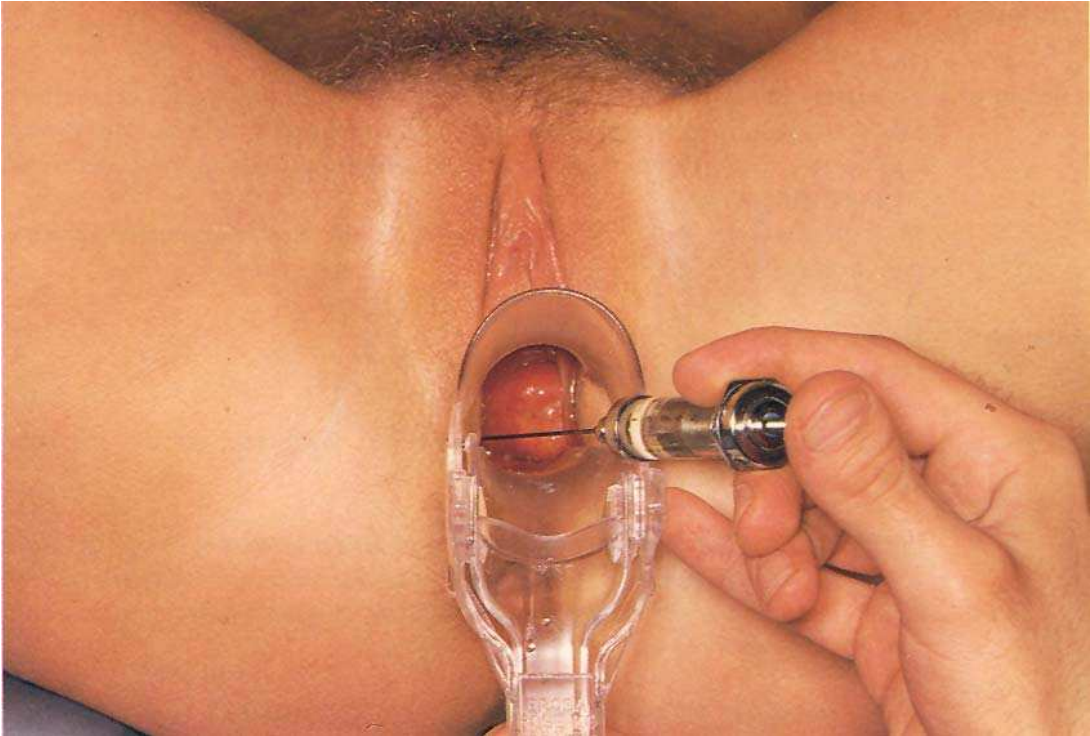

Fig. 54 y 85: inyección en la cercanía de los plexos de FRANKENHÄUSER



Inyección en el terreno ginecológico - Técnica suprapúbica

Indicación: a) Terapia segmentaria: dismenorreas; anexitis; endo y parametritis; menorragias; metrorragias; flujo inespecífico; pelvipatías y dolores del sacro; molestias en la cohabitación; enfermedades relacionadas con el ciclo menstrual; esterilidad; frigidez.
b) Búsqueda del campo de interferencia: como test o inyección de prueba cuando en la historia clínica se registran enfermedades genitales.

Material: Aguja: de 6 a 8 cm.
Cantidad: 2 ml. de procaína o lidocaína a cada lado.

Técnica: La paciente se acuesta de espaldas y ha vaciado la vejiga antes de la inyección.

Sitio de la penetración: a unos 4 traveses de dedo lateral de la sínfisis del pubis, lo que corresponde aproximadamente a unos 2 traveses de dedo medial de la arteria femoral palpable en el área limítrofe del pelo pubiano. Con dos dedos de la mano libre se busca el borde superior del hueso pubiano.

Dirección de la penetración: perpendicular entre los dedos hacia el hueso (punto de acupuntura Estómago 29). Se retira la aguja un poco para luego pasarla por encima del hueso y proseguir hacia medial - caudal (en dirección proyectada hacia el ano).

Profundidad de la penetración: de 4 a 6 cm.

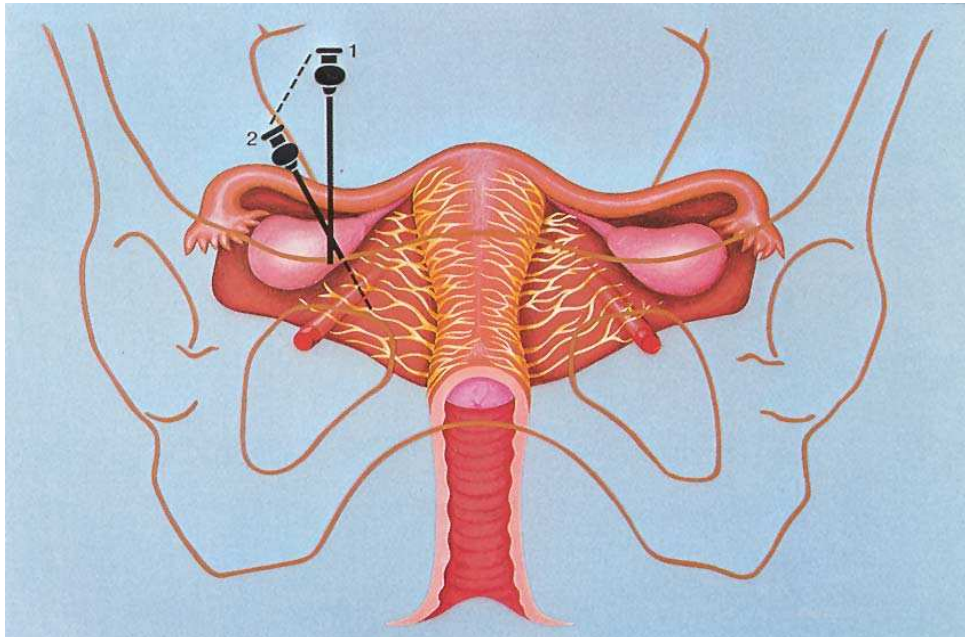


Fig. 86: inyección en el terreno ginecológico

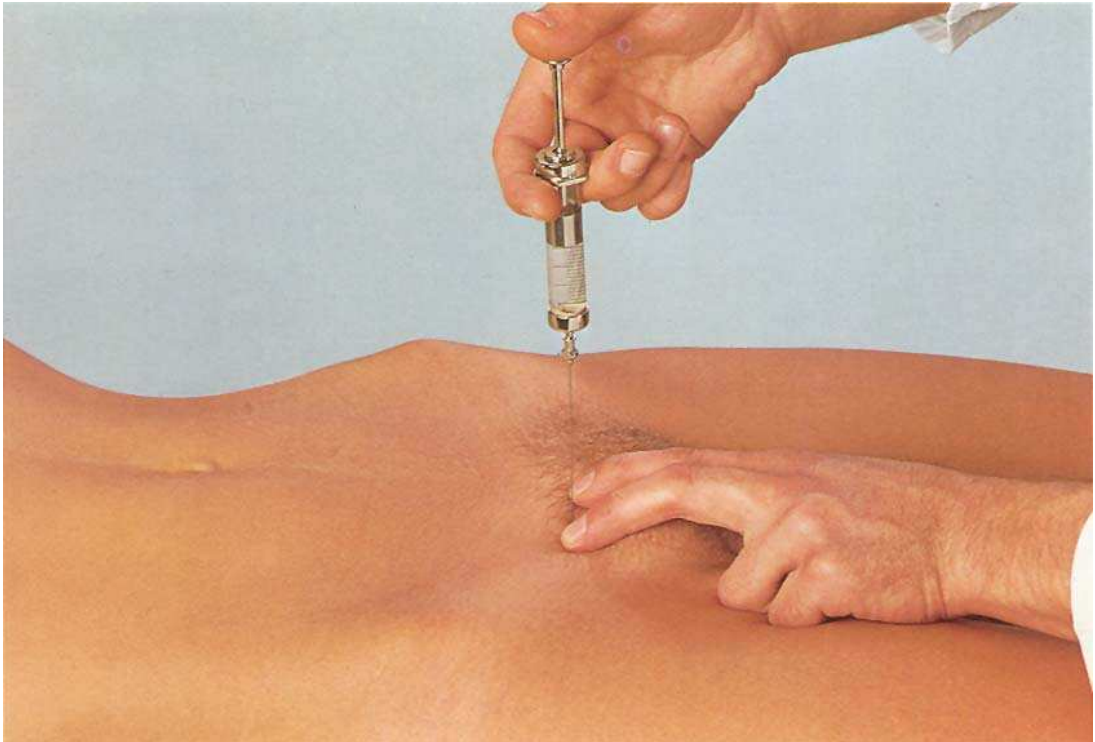
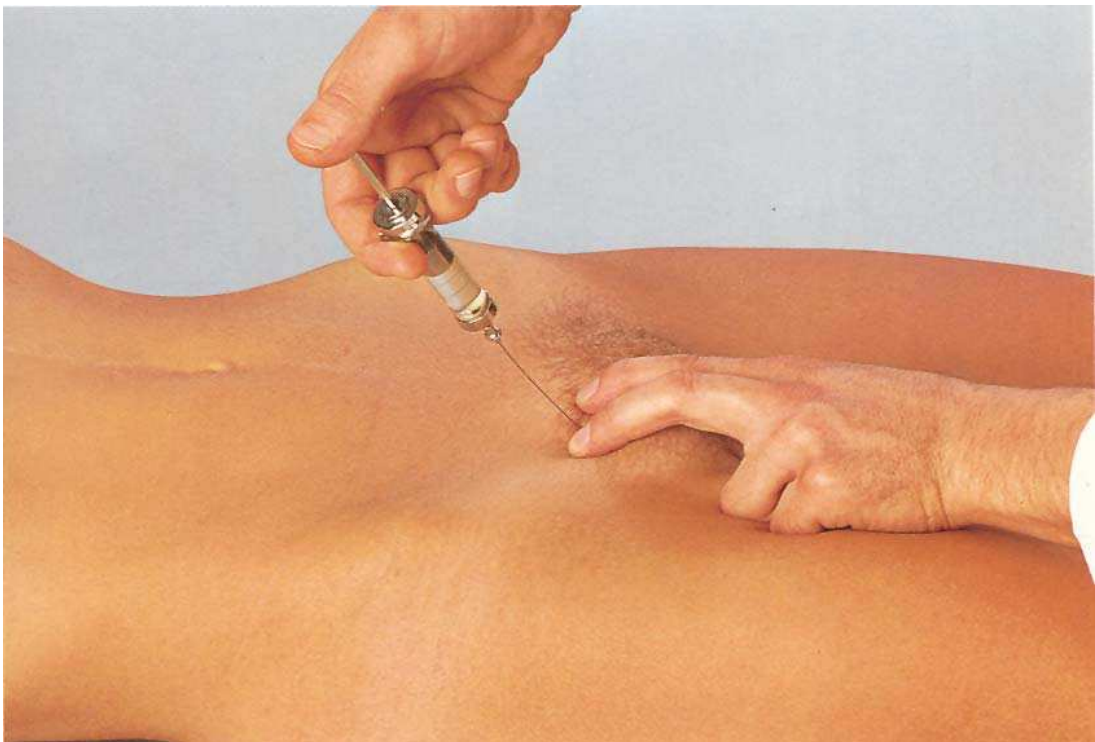


Fig. 87 y 88: inyección en el terreno ginecológico (fases 1 y 2)



Inyección en la fosa epigástrica

Indicación: Todas las enfermedades del abdomen superior, por ejemplo: úlcus ventriculi y duodeni, gastritis. Casi siempre en combinación con la inyección en el troncal simpático abdominal.

Material: Aguja: nº 12
Cantidad: 2 ml. de procaína o lidocaína.

Técnica: Con el paciente acostado.

Sitio de penetración: en la línea media, 3 traveses de dedo por debajo del proceso xifoides.

Dirección de la penetración: perpendicular a la piel.

Profundidad de la penetración: según la adiposidad, de 3 a 5 cm. preperitoneal.

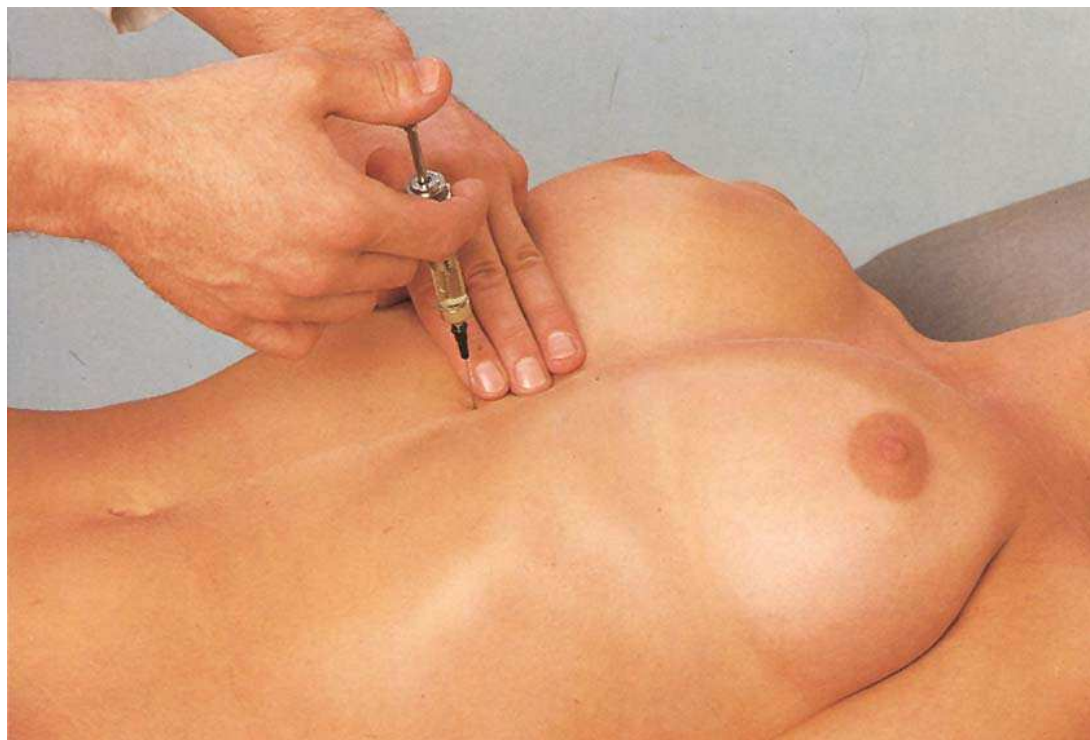

Fig. 89: inyección en la fosa epigástrica

Inyección en los puntos de VOGLER

Indicación: En enfermedades del estómago y la vesícula, estos puntos situados en el arco costal suelen ser sensibles a la presión.

Material: Aguja: nº 12
Cantidad: 2 ml. de procaína o lidocaína a cada lado.

Técnica: Sitio de penetración: sobre el periostio del arco costal se palpa el punto doloroso aproximadamente en la línea mamilar.

Dirección y profundidad de la penetración: perpendicular a la piel hasta el periostio.

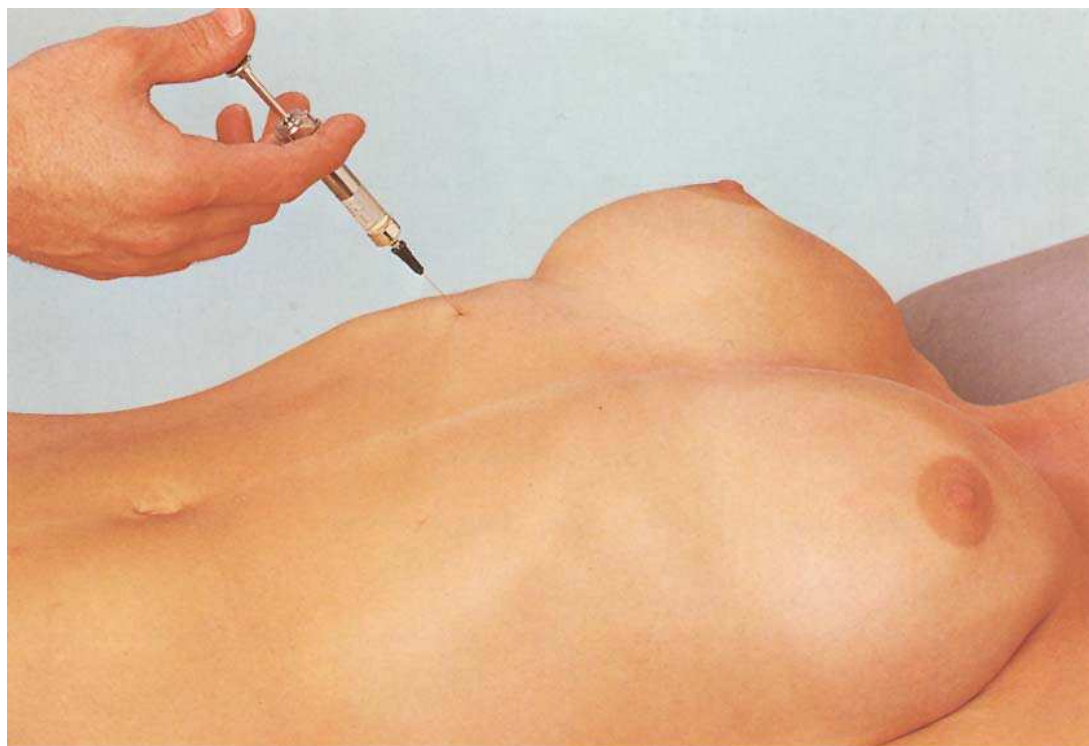

Fig. 90: inyección en los puntos de VOGLER

Inyección en la cercanía del apófisis xifoides

Indicación: Molestias nerviosas del estómago, como complemento o añadido al troncal simpático y a la inyección en la fosa epigástrica.

Material: Aguja: nº 12
Cantidad: 1 ml. de procaína o lidocaína.

Técnica: Sitio de penetración: inmediatamente por debajo de la punta del xifoides.

Dirección de la penetración: perpendicular a la piel.

Profundidad de la penetración: según la adiposidad hasta 1 cm. de profundidad.

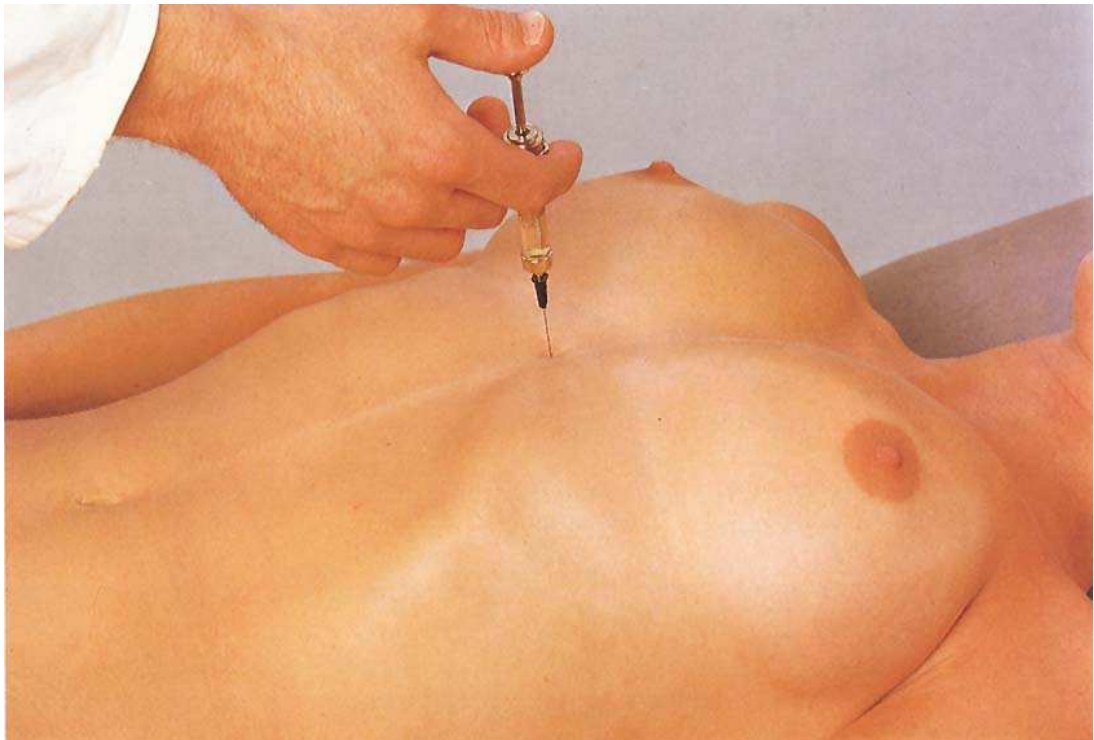

Fig. 91: inyección en el xifoides

Inyección en la cercanía del nervio pudendo

Indicación: Neuralgia del pudendo; prurito anal y vulvar; enfermedades del escroto, del pene, de la vulva y del periné. En obstetricia, para combatir el dolor en las distintas fases del parto, para la episiotomía y la costura del periné.

Material: Aguja: de 12 cm. x 1 mm., o cánula con lanzador.
Cantidad: de 5 a 10 ml. de procaína o lidocaína.

Técnica: a) en el paciente echado hacia adelante:

Sitio de penetración: de 3 a 4 traveses de dedo por debajo del sitio de entrada del plexo sacro (véase pág. 112 - 113)

Dirección y profundidad de la penetración: se avanza con la cánula en dirección a la sínfisis del pubis hasta que se presenten parestesias en la región genital.

b) Vía perineal: el paciente se acomoda sobre la camilla ginecológica. Desde la vagina o desde el recto se palpa y ubica la espina ciática.

Sitio de penetración: junto a la vagina o el recto.

Dirección y profundidad de la penetración: bajo control del dedo que se ha puesto en el recto o de los dedos introducidos en la vagina la aguja se va dirigiendo hasta la espina isquiática.

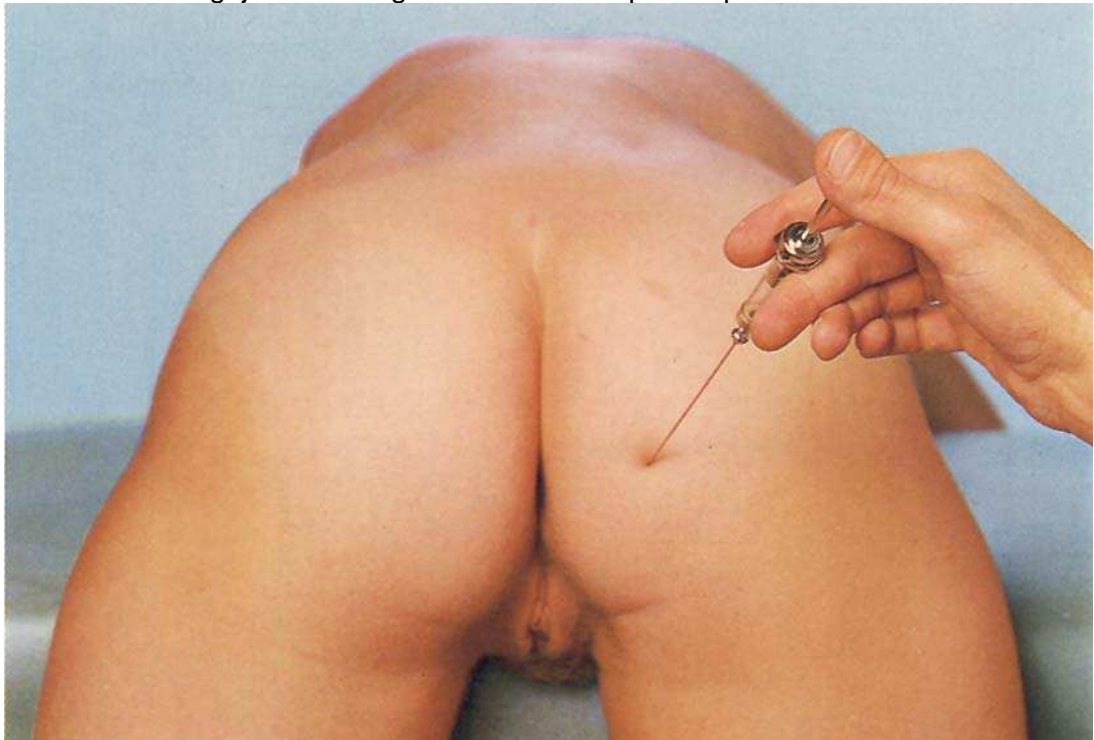
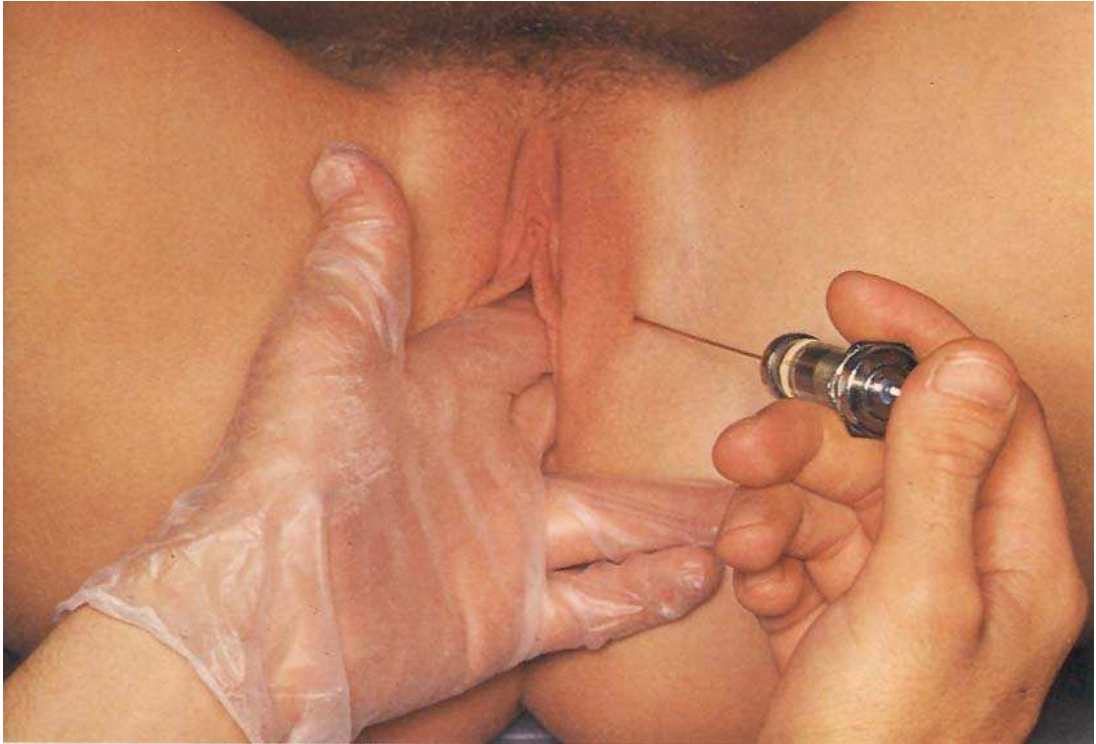

Fig. 92 y 93: inyección en el nervio pudendo

Técnica a)

Técnica b)



c) Técnica transvaginal: la paciente se acostará como en la técnica b) Para esta técnica se precisan agujas con fiador. Bajo control de la mano enguantada se dirige la cánula directo al borde de la espina ciática palpable.

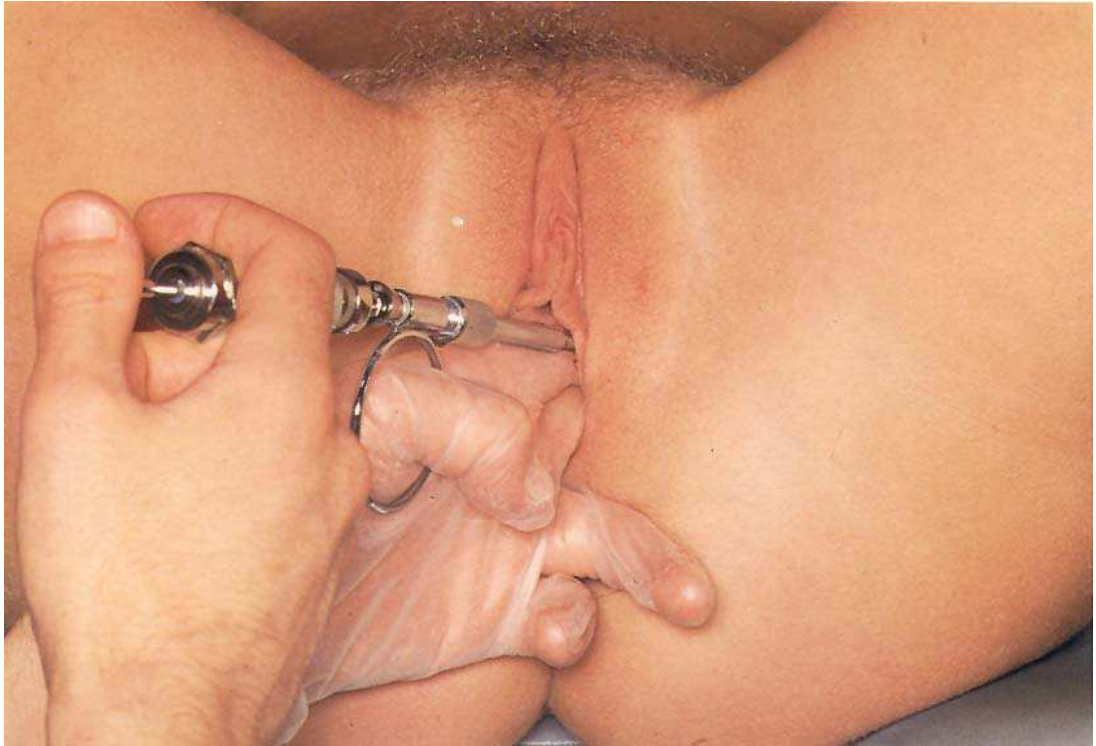

Fig. 94: técnica transvaginal de la anestesia del pudendo

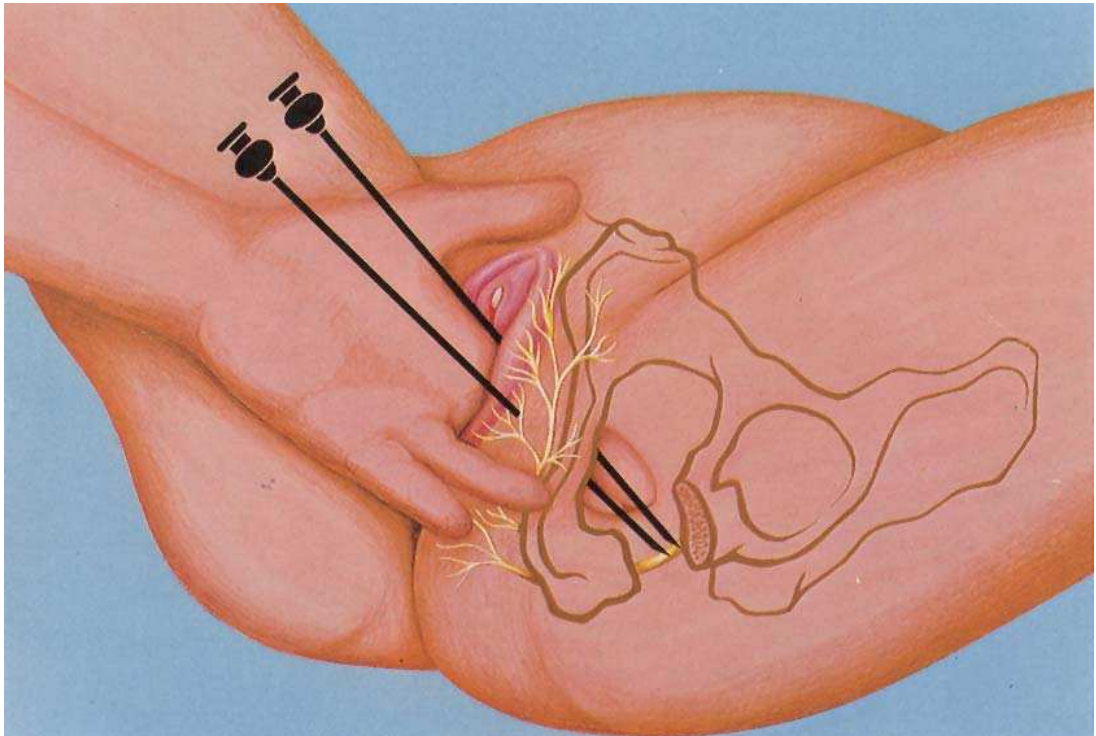


Fig. 95: esquema de la técnica perineal y transvaginal para la inyección en el nervio pudendo

Inyección en la próstata

Indicación: a) Terapia segmentaria: prostatitis aguda y crónica, hipertrofia prostática, problemas de la micción, impotencia.
b) Búsqueda del campo de interferencia: como test o inyección de prueba cuando en la anamnesis ha habido prostatitis foránea, uretritis inespecífica, nicturia.

Material: Aguja: de 8 cm. de longitud.
Cantidad: en cada lóbulo 1 ml. de procaína o lidocaína.

Técnica: El paciente se coloca sobre una silla de exámenes ginecológicos. El mismo se sostiene el escroto hacia arriba. El dedo índice enguantado de la mano libre palpa la próstata a través del recto.

Sitio de penetración: aproximadamente a 1 cm. Junto a la línea media.

Dirección de la penetración: bajo control del dedo que está en el recto, se introduce la cánula hasta la próstata.

Precaución: NO PERFORAR EL RECTO.

Al paciente hay que llamarle la atención de que la orina y la eyaculación pueden salir con sangre después de la inyección en la próstata.

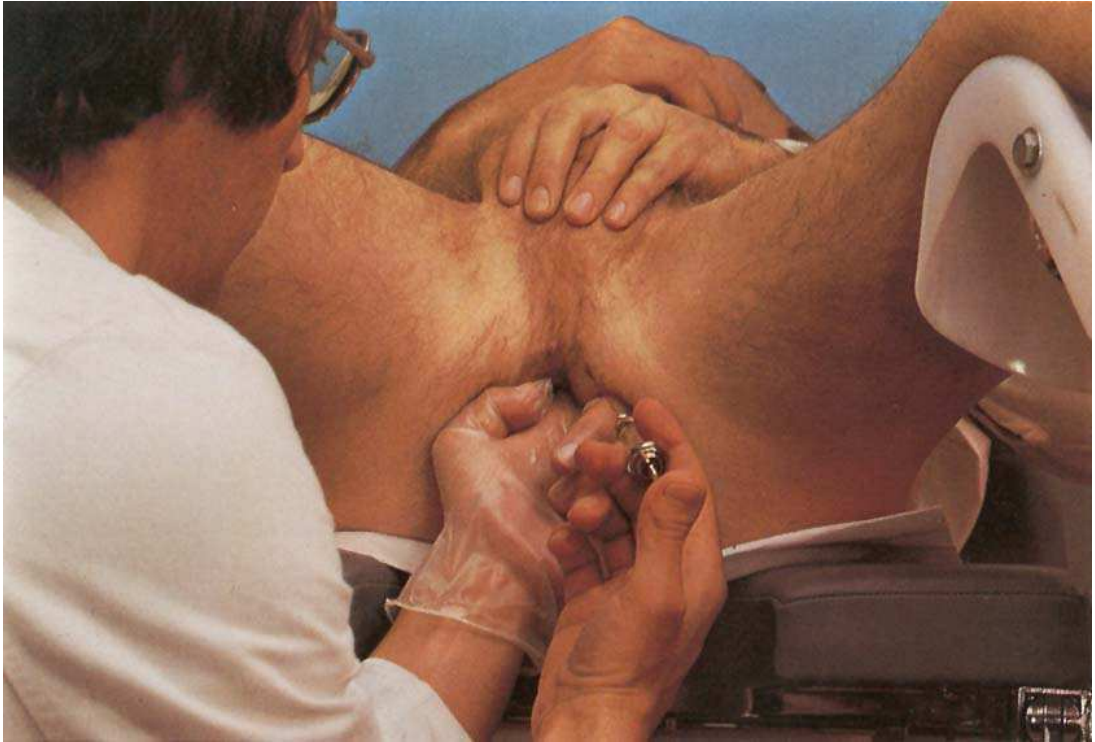


Fig. 96: inyección en la próstata

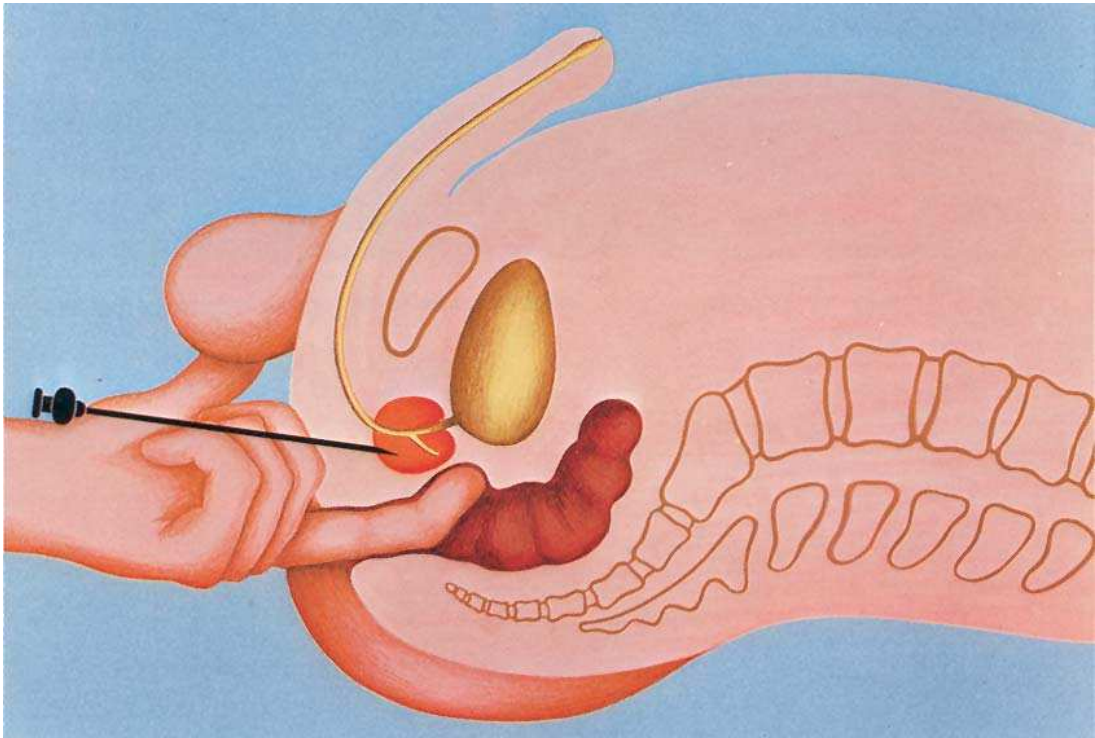


Fig. 97: inyección en la próstata. La cánula se lleva hasta la próstata bajo control digital directamente a través del periné.

Inyección en la próstata (inyección suprapúbica según HOPFER)

Indicación: a) Terapia segmentaria: prostatitis aguda o crónica, hipertrofia prostática; molestias de la micción; impotencia; climaterio masculino; orquitis; epididimitis.

b) Búsqueda del campo interferente: como inyección de prueba si en la anamnesis se encuentra nicturia o bien molestias inespecíficas genitourinarias.

Material: Aguja: de 8 cm. de longitud.
Cantidad: 1 ml. de procaína o lidocaína en cada lado.

Técnica: El paciente se acostará sobre la camilla de exploración.
La vejiga debe ser vaciada de orina antes de la inyección.

Sitio de penetración: a unos 4 traveses de dedo lateral de la sínfisis, unos 2 traveses de dedo medial de la arteria femoral palpable.

Dirección de la penetración: perpendicular a la piel y luego sobre el borde del hueso hacia medial y caudal en dirección al ano.

Profundidad de la penetración: según la adiposidad, hasta el tejido prostático (el paciente refiere un típico dolor en el glande del pene).

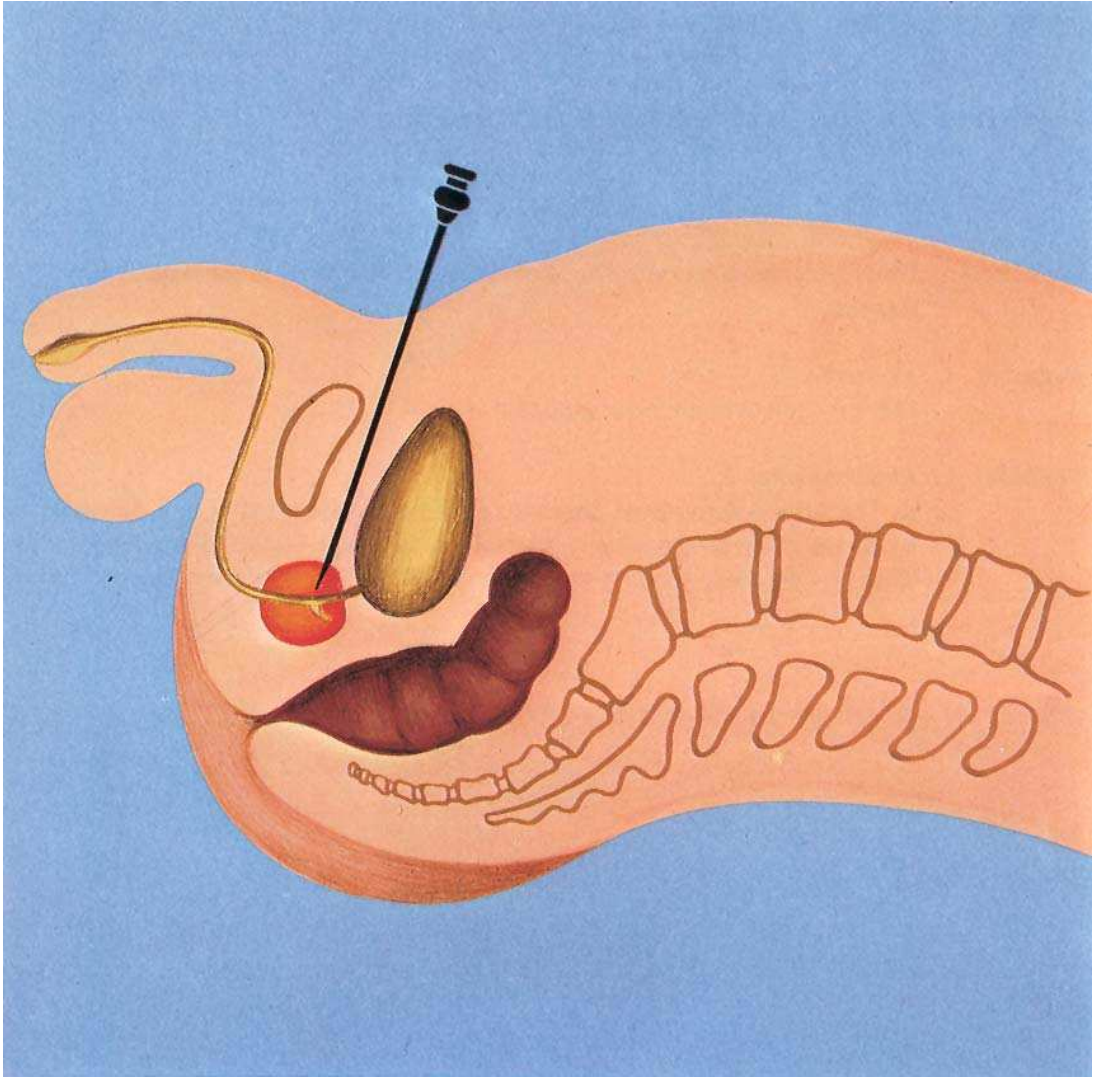


Fig. 98: inyección suprapúbica en la próstata

EXTREMIDADES BRAZO - PIERNA

Inyección en la arteria braquial, peri e intraarterial

Indicación: Problemas circulatorios; causalgias; distrofia de Sudeck de la extremidad superior.

Material: Aguja: nº 12
Cantidad: 1 ml. de procaína o lidocaína.

Técnica: Sitio de penetración:

a) Se ubica la arteria por palpación algo por encima del codo y allí se punciona.

b) En la axila es fácil la palpación de la arteria. Ella sale por debajo del músculo pectoral mayor y corre por el surco medio del bíceps.

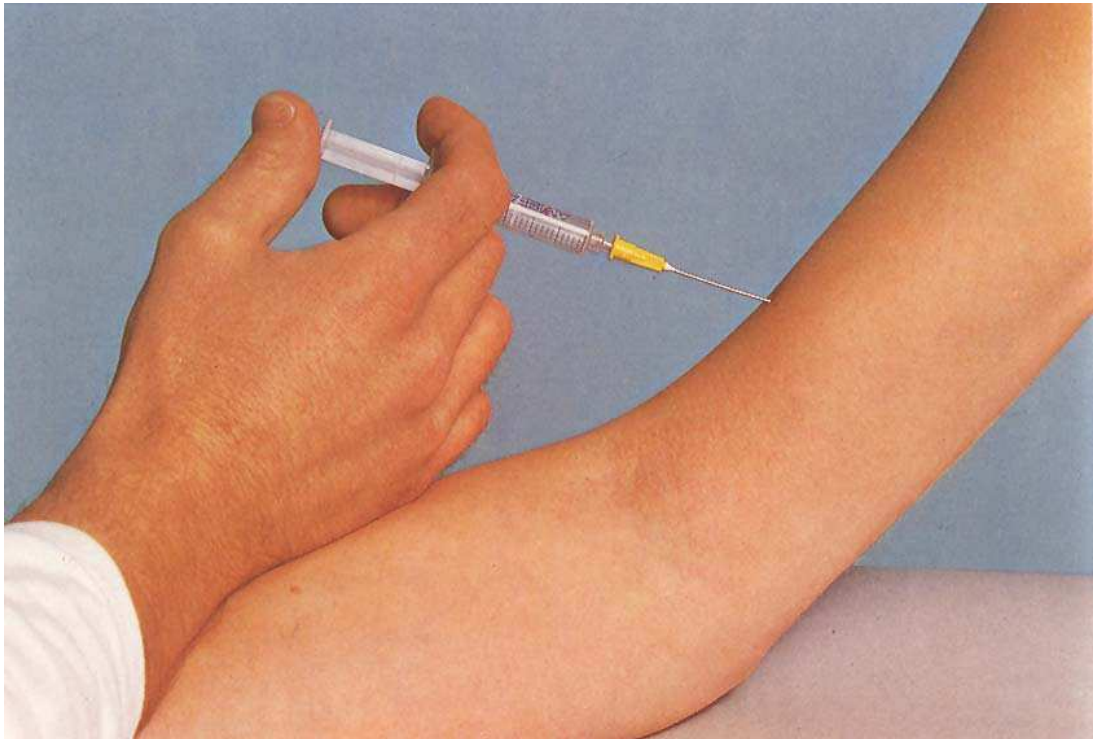


Fig. 99: inyección en la cercanía de y en la arteria braquial. Técnica a)

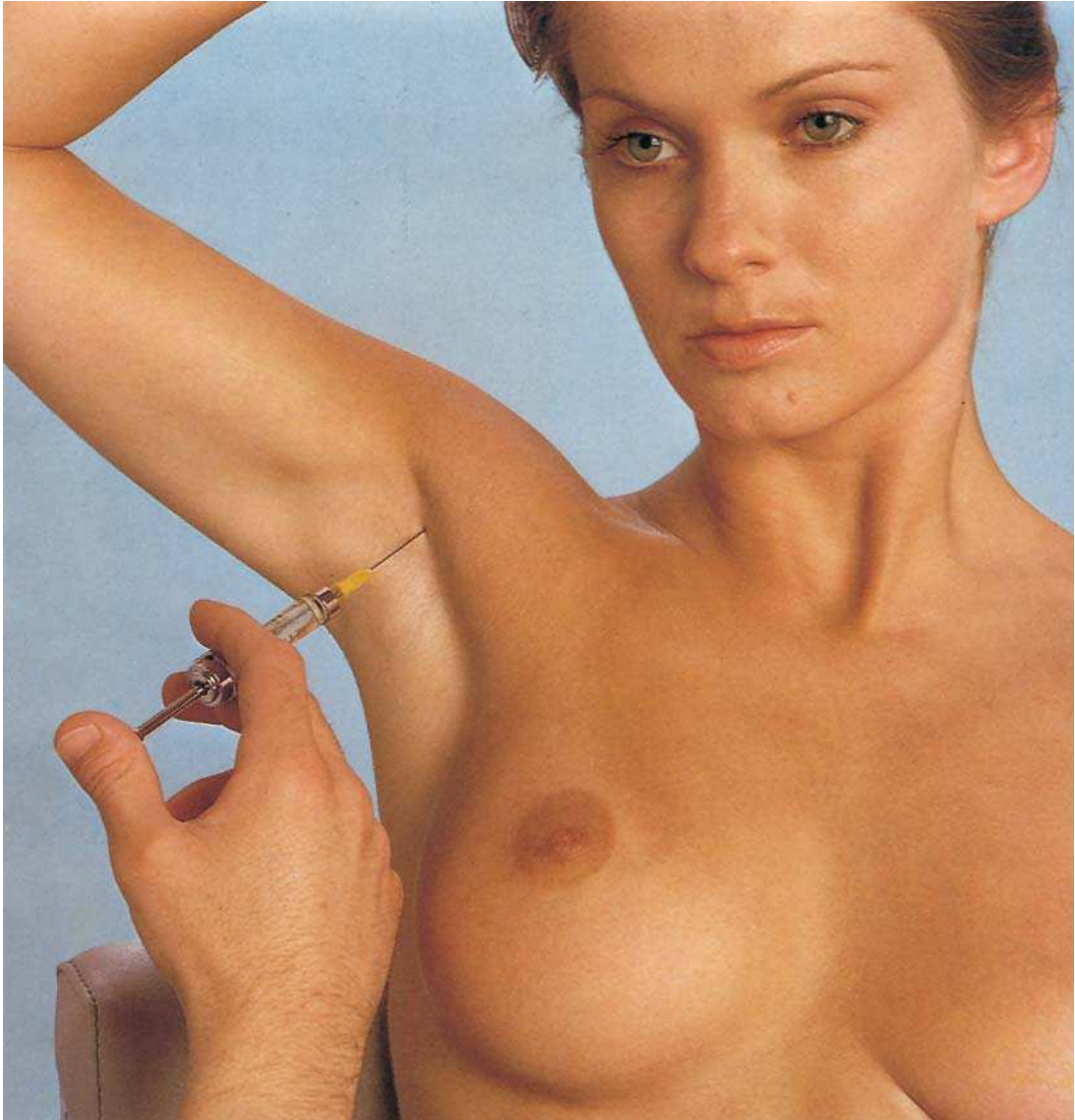


Fig. 100: inyección cerca de la arteria braquial en el hueco axilar

Inyección en la cercanía de la arteria subclavia

Indicación: Problemas circulatorios; flemones; abscesos, congelaciones; quemaduras de la extremidad superior.

Material: Aguja: de a cm. de longitud.
Cantidad: 2 ml. de procaína o lidocaína.

Técnica: Sitio de penetración: 1 cm. por debajo de la mitad de la clavícula se puede sentir la pulsación de la arteria.

Precaución: debido a la cercanía de la cúpula pleural, la cánula no debe penetrar más de 1,5 cm. de profundidad.

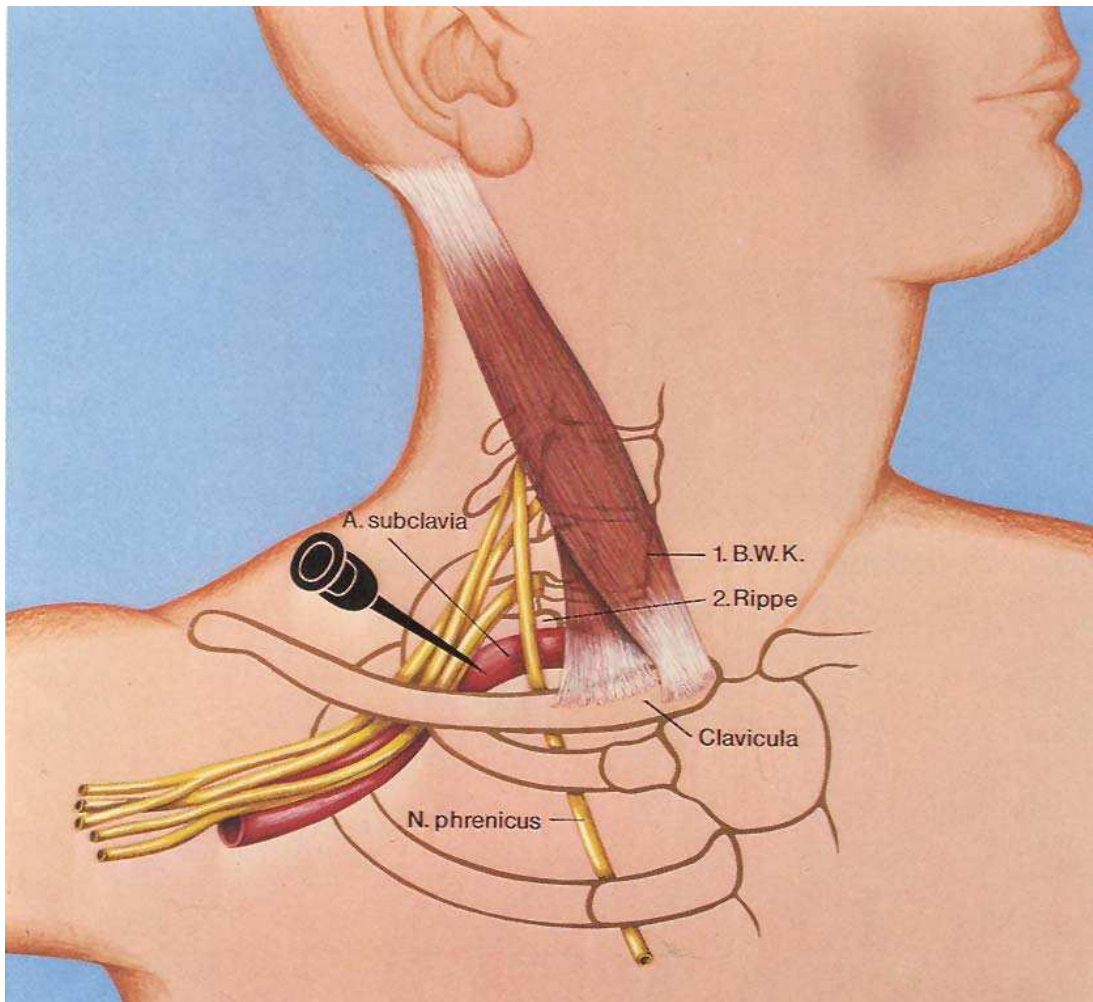


Fig. 101: anatomía y localización de la aguja para la inyección en la cercanía de la arteria subclavia.



Fig. 102: inyección en la cercanía de la arteria subclavia

Inyección en la articulación del codo

Indicación: Todas las enfermedades en el área de la articulación.

Material: Aguja: nº 12
Cantidad: 2 ml. de procaína o lidocaína.

Técnica: El paciente coloca su brazo sobre una mesa de tal modo que el brazo y antebrazo formen un ángulo recto.

Sitio de penetración: en la mitad entre el olécranon y el epicóndilo lateral.

Dirección de la penetración: como apuntando hacia el centro de la articulación, cara ventral.

Profundidad de la penetración: de 1 a 2 cm

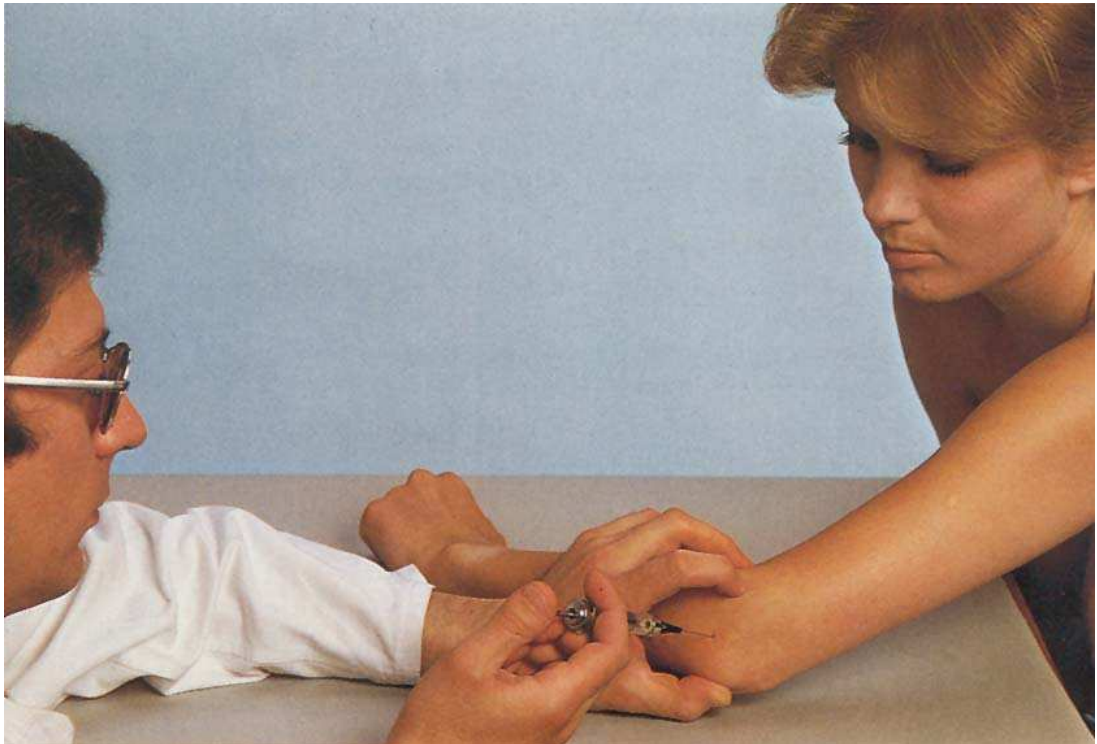


Fig. 103: inyección en la articulación del codo

Inyección en la articulación de la muñeca

Indicación: Artrosis; artritis; molestias postraumáticas de la articulación.

Material: Aguja: nº 12
Cantidad: 1 ml. de procaína o lidocaína.

Técnica: Sitio de penetración: en el punto medio entre la terminación distal del hueso cúbito y el proceso estilóideo cubital.

Dirección de la penetración: perpendicular a la piel.

Profundidad de la penetración: de 0,5 a 1 cm.

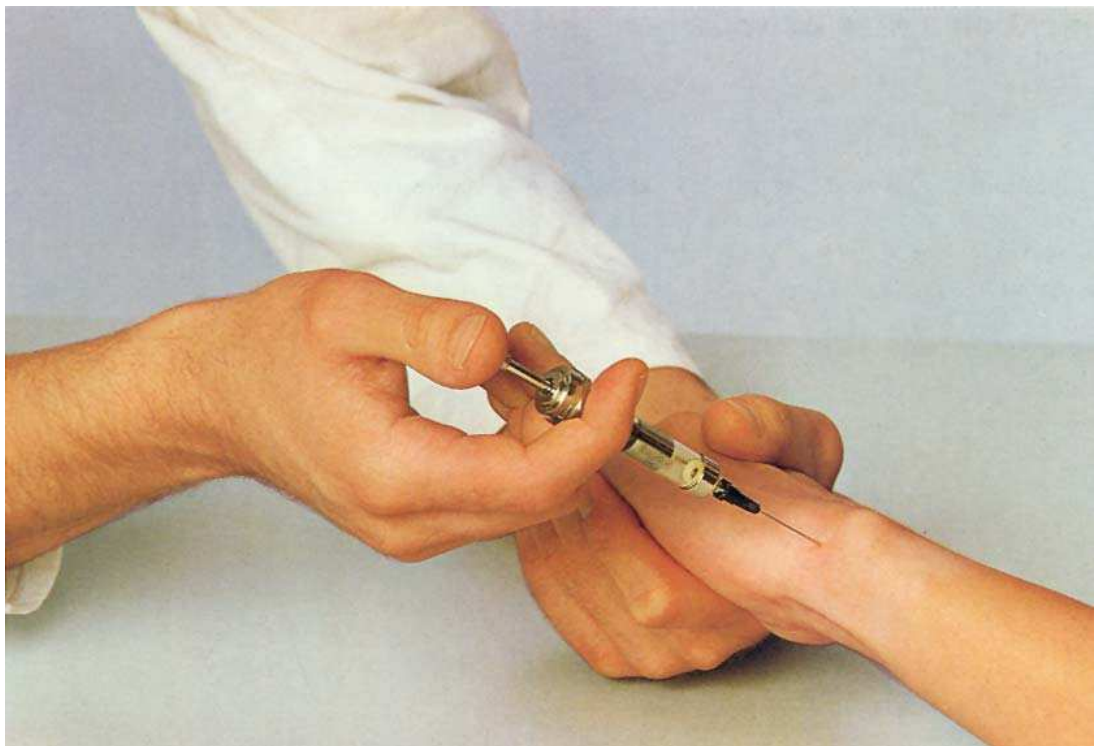

Fig. 104: inyección en la articulación de la muñeca

Inyección en la articulación del hombro

Indicación: Artrosis deformante; periartrosis escapulo-humeral; bursitis subacromiana; estado postraumático del hombro.

Material: Aguja: de 4 cm.
Cantidad: de 2 a 5 ml. de procaína o lidocaína.

Técnica: Inyección por delante.
Sitio de penetración: en el brazo caído y girado hacia afuera, se puede palpar hacia medial de la cabeza del húmero el espacio articular. Entrada por debajo de la clavícula.
Dirección de la penetración: por debajo del acromion hacia afuera.

Profundidad de la penetración: la cánula, una vez que traspasa la resistencia del aparato de bandas, se desliza suavemente en la articulación.

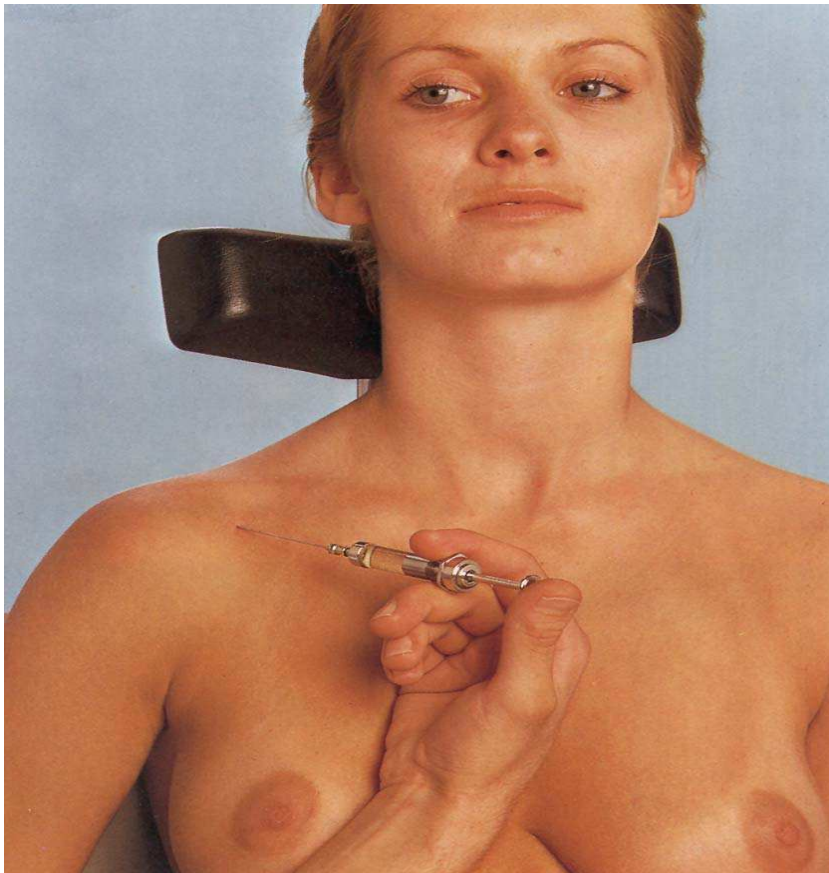

Fig. 105: inyección en la articulación del hombro

Inyección en la cercanía del nervio mediano

Indicación: En enfermedades de la mano en el área de inervación del nervio mediano; en el síndrome del túnel carpiano.

Material: Aguja: nº 12
Cantidad: de 1 a 2 ml. de procaína o lidocaína.

Técnica: Sitio de penetración:
a) En el codo se encuentra el nervio por el lado cubital de la arteria braquial palpable.
b) Unos tres traveses de dedo por encima del surco de la articulación de la muñeca, se encuentra el nervio por el lado radial de la fascia del músculo palmar mayor al extender la mano.

Dirección y profundidad de la penetración: perpendicular a la piel hasta que el paciente comunique parestias en el área de inervación del nervio mediano.

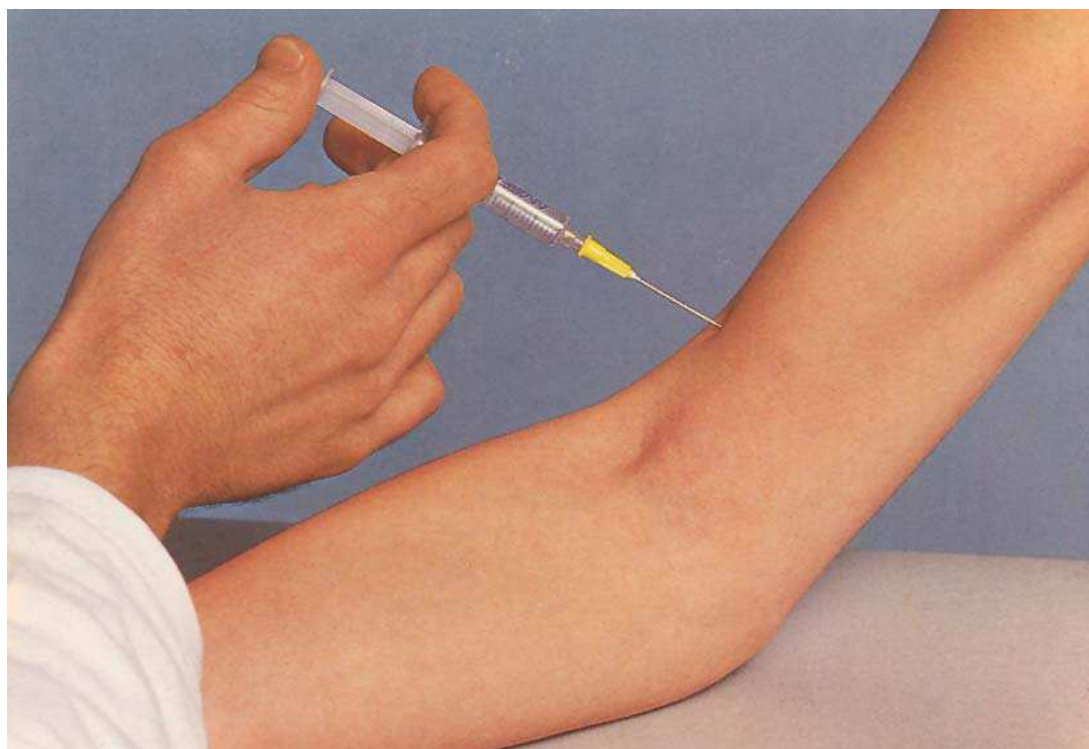


Fig. 106: inyección en el nervio mediano a la altura del codo

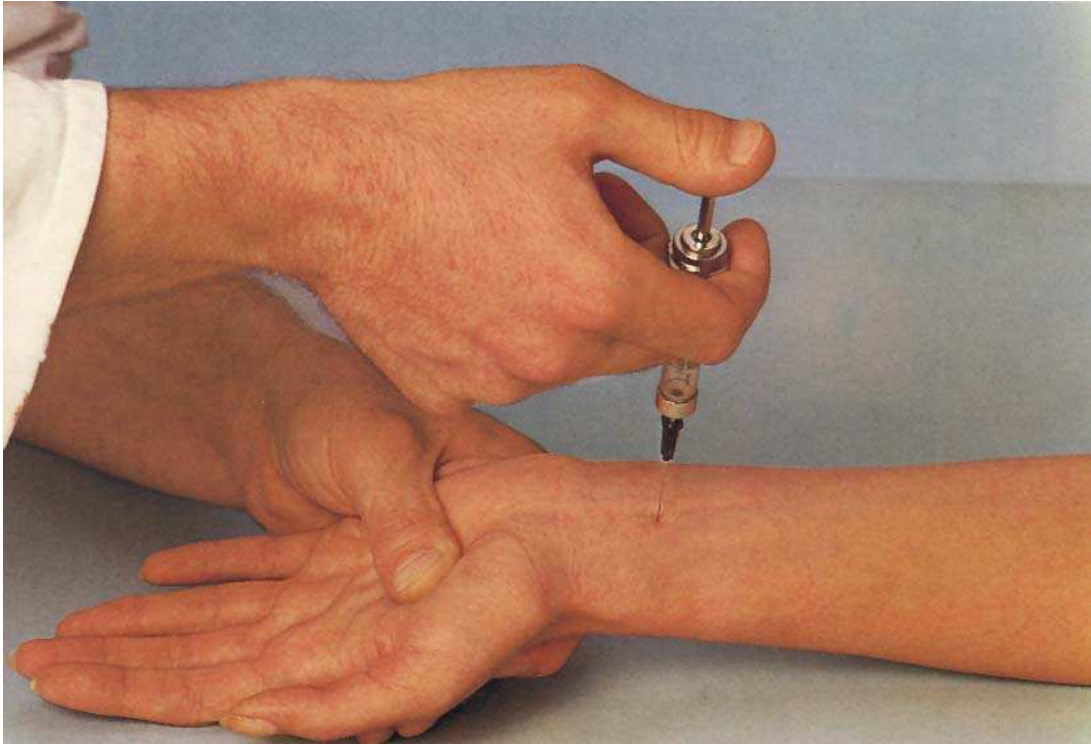


Fig. 107: inyección en el nervio mediano por encima de la articulación de la muñeca

Inyección en la cercanía del nervio radial

Indicación: Enfermedades de la mano en el área de inervación del nervio radial.

Material: Aguja: nº 12
Cantidad: de 1 a 2 ml. de procaína o lidocaína.

Técnica: a) En el área del codo se encuentra el nervio radial.

Sitio de penetración: unos 4 traveses de dedo por encima del epicóndilo.

Dirección de la penetración: perpendicular a la piel.

Profundidad de la penetración: si la cánula se encuentra en el lugar correcto el paciente comunica dolores electrizantes en el pulgar y en el dorso de la mano.

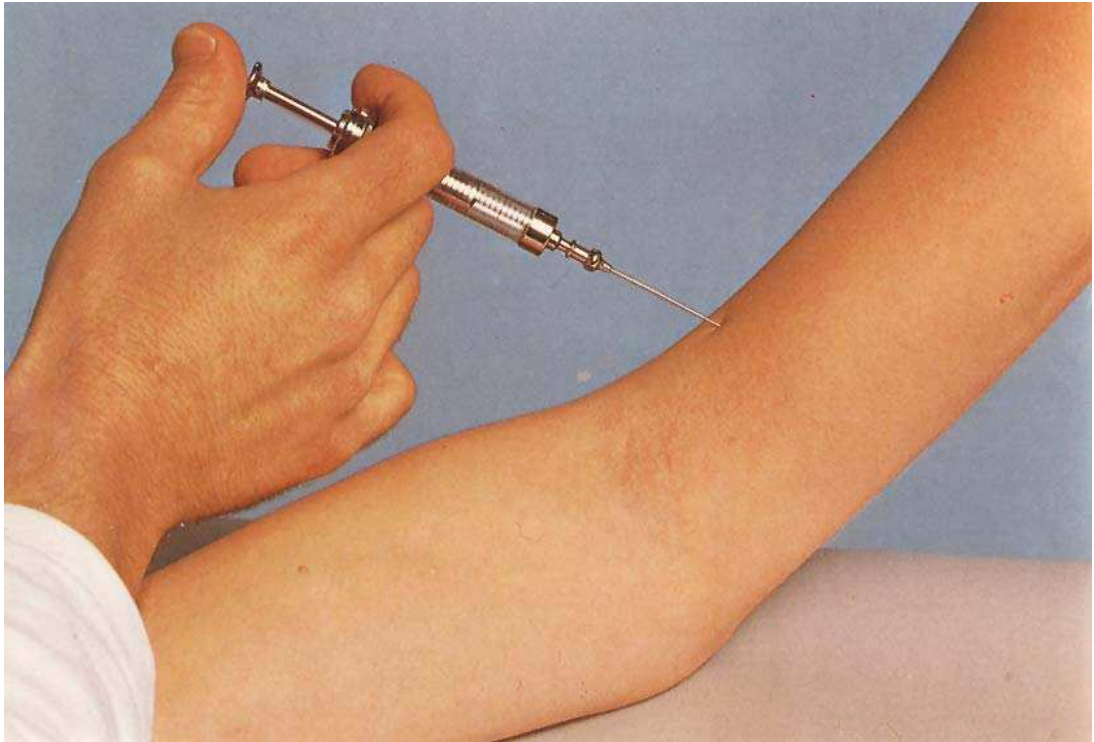


Fig. 108: inyección en la cercanía del nervio radial

b) En el área de la articulación de la mano se encuentra el nervio a unos 3 traveses de dedo por encima del surco de la articulación de la muñeca.

Sitio de penetración: por el lado radial de la arteria radial.

Profundidad de la penetración: hasta que el paciente comunique parestesias.

c) Los nervios que parten del ramo superficial del nervio radial se pueden alcanzar en la tabaquera anatómica en el área dorso-radial de la raíz de la mano.

Dirección y profundidad de la penetración: perpendicular a la piel y subcutánea.

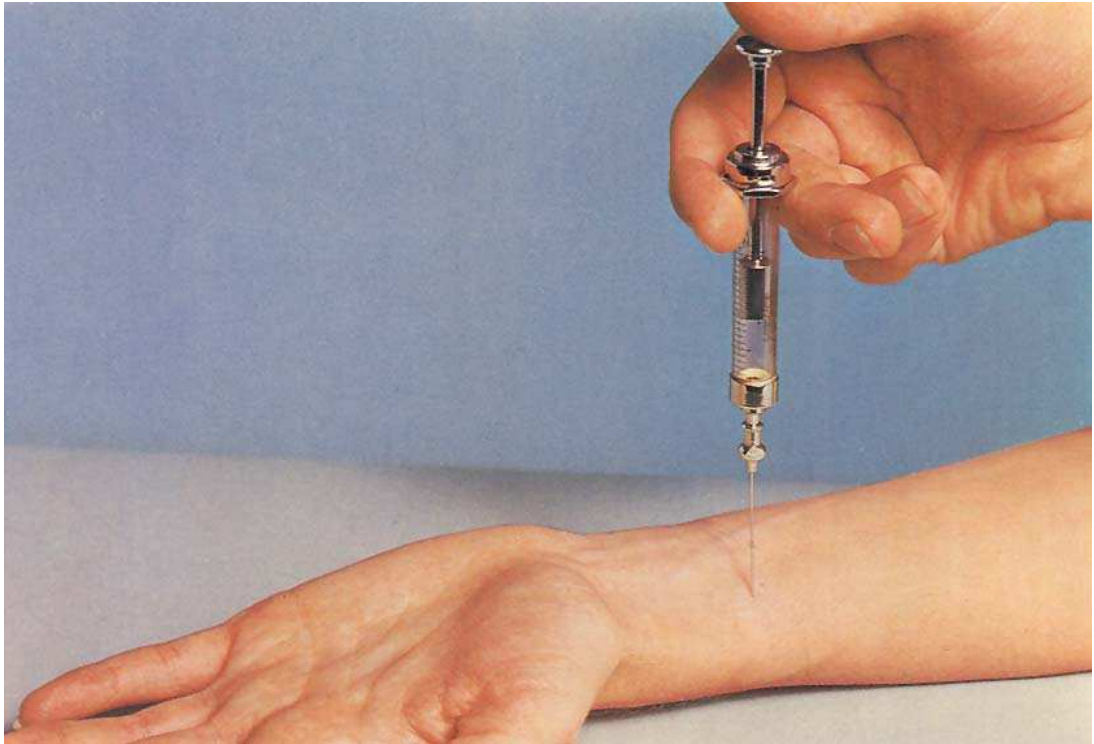


Fig. 109: inyección en el nervio radial en el área de la articulación de la muñeca

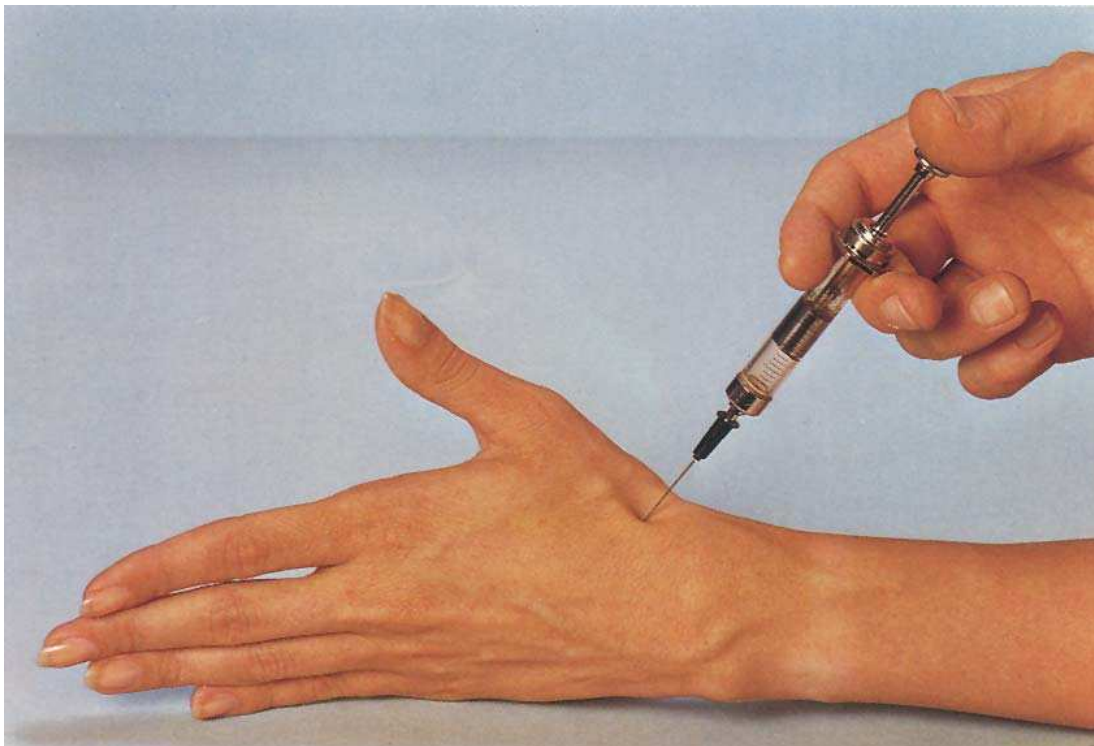


Fig. 110: inyección en los ramales del nervio radial en el área de la raíz de la mano

Inyección en la cercanía del nervio cubital

Indicación: Enfermedades de la mano en el área de su inervación cubital, como por ej., dolores, estados vaso espásticos.

Material: Aguja: nº 12
Cantidad: 2 ml. de procaína o lidocaína.

Técnica: a) Sitio de penetración: entre la epitroclea humeral y el olécranon se palpa el surco cubital.

Dirección de la penetración: perpendicular a la piel.

Profundidad de la penetración: a 1o 2 cm. se profundidad, según sea la adiposidad, se encuentra el nervio antes de su bifurcación en el ramo volar y el dorsal.

b) A unos 3 traveses de dedo por encima de la articulación de la muñeca, entra la arteria cubital y la fascia del músculo flexor cubital del carpo que queda hacia el lado cubital de la arteria, se encuentra el ramo volar del nervio ulnar.

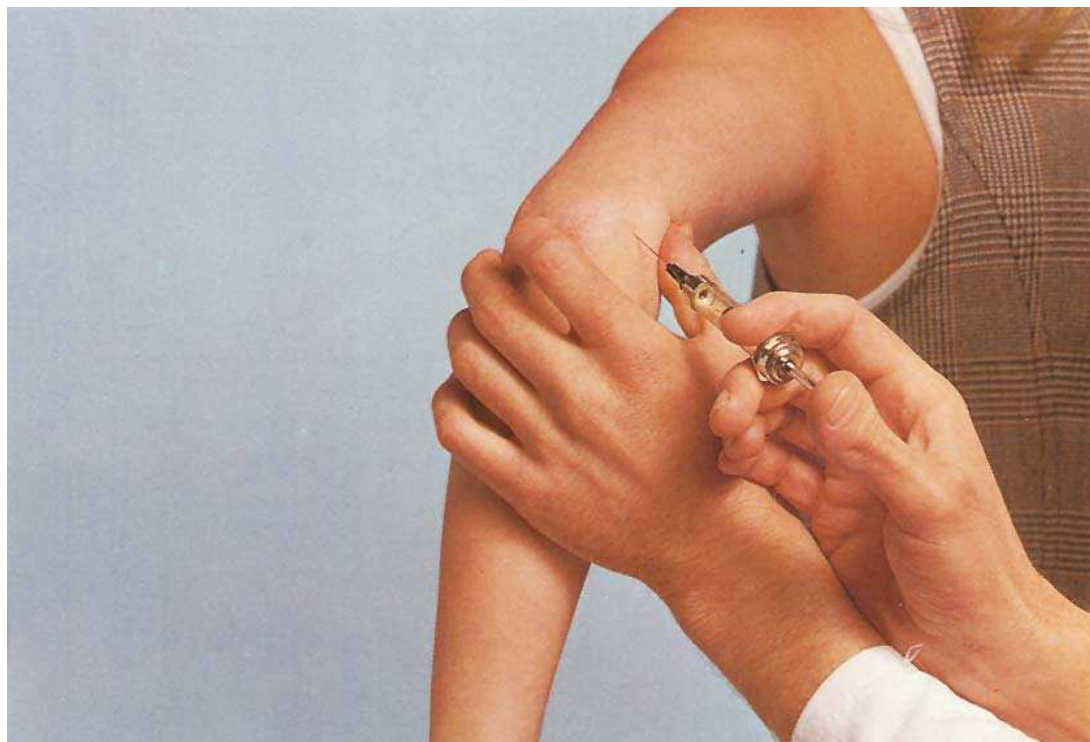


Fig. 111: inyección en la cercanía del nervio cubital sobre la articulación del codo

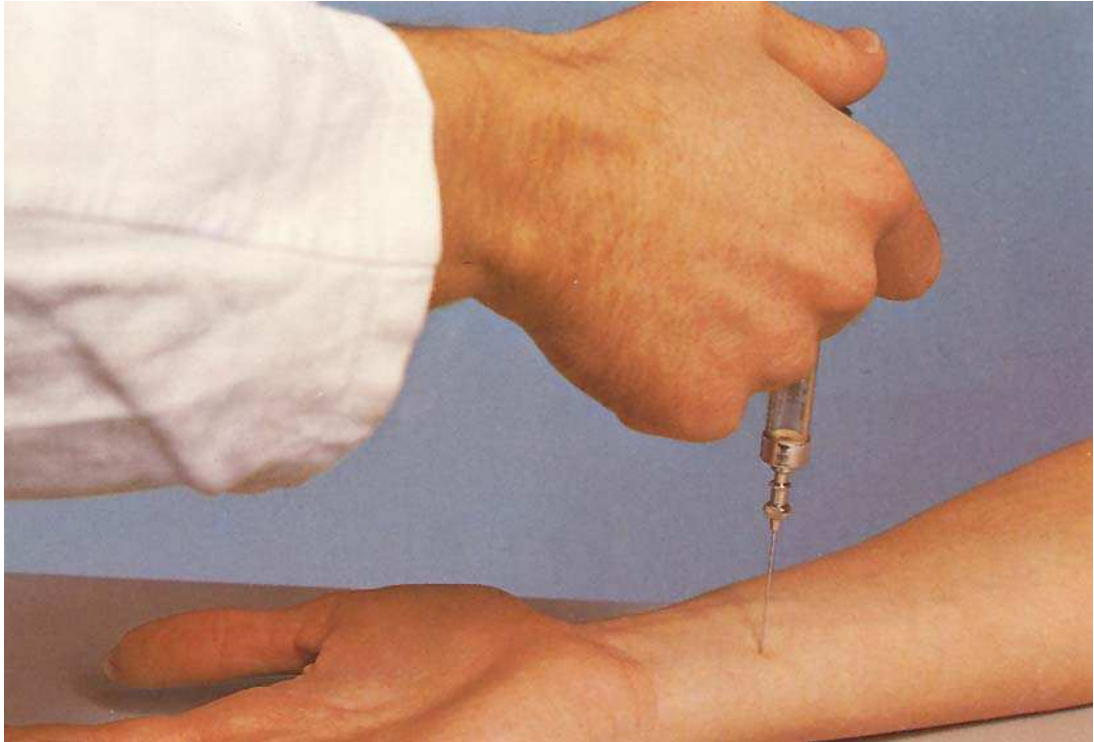

Fig. 112: inyección en el nervio cubital cerca de la articulación de la mano

Anestesia de OBERST para los dedos de las manos y de los pies

Indicación: Enfermedades articulares y otras de dedos de manos y pies, panadizos.

Material: Aguja: nº 12
Cantidad: 2 ml. de procaína o lidocaína.

Técnica: Sitio de penetración: en ambos bordes laterales de la base de los dedos.

Dirección de la penetración: sobre el lado flexor y también en el extensor se coloca 1 ml. de procaína o lidocaína.

El procedimiento en los dedos de los pies es completamente análogo.

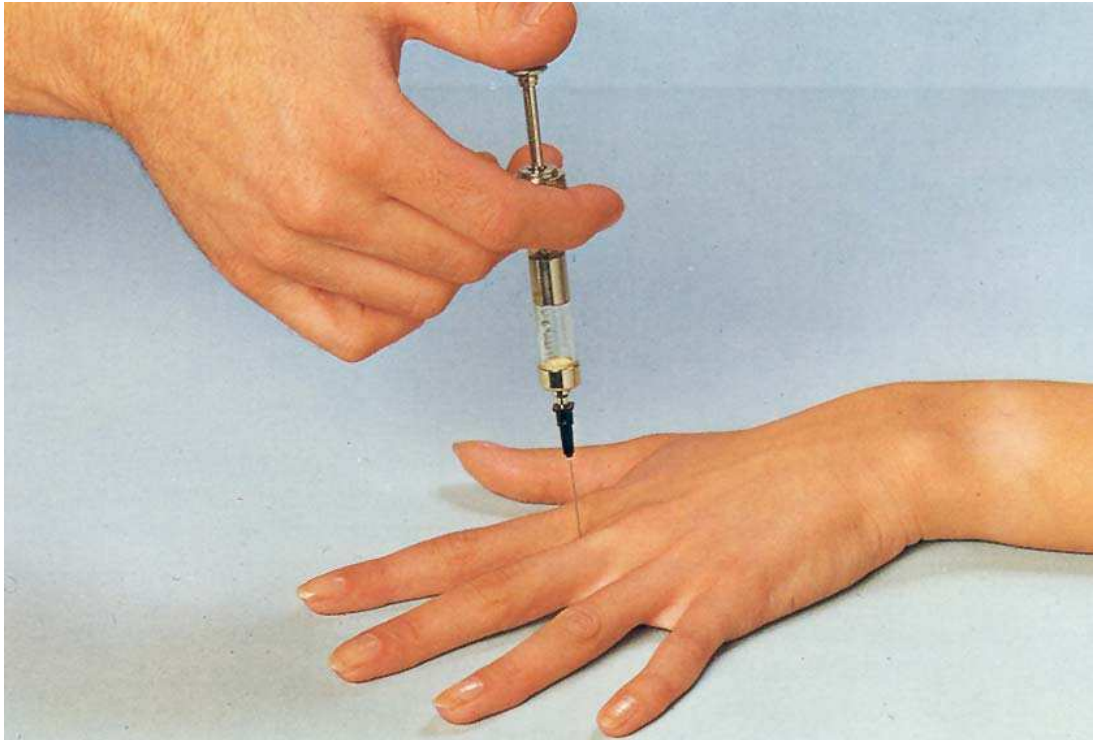


Fig. 113: anestesia de OBERST de los dedos

Inyección en la cercanía del plexo braquial C5 - T1

Indicación: Neuralgias del plexo; braquialgias; parestesias en el brazo; problemas de la circulación: Sudeck; congelaciones y quemaduras; para la maniobra de reposición de la articulación del hombro.

Material: Aguja: de 4 cm. de longitud.
Cantidad: 2 ml. de procaína o lidocaína.

Técnica: a) Anestesia supraclavicular del plexo braquial:
Se fija bien la nuca del paciente que se coloca sentado, se gira la cabeza hacia el lado opuesto de la inyección y se inclina ligeramente hacia adelante. Hay que advertirle al paciente que se presentarán parestesias para que controle indeseados movimientos de defensa.

Sitio de penetración: 1 cm. por encima de la mitad de la clavícula, inmediatamente lateral de la arteria subclavia pulsante.

Dirección de la penetración: como apuntando hacia la apófisis espinosa de la 3ª vértebra dorsal.

Profundidad de la penetración: a aproximadamente 1 cm. se alcanza el plexo, subfascial, sobre la 1ª costilla. La ubicación correcta de la

aguja la da a conocer el mismo paciente mediante parestesias en el área de inervación correspondiente.

Precaución: CUIDADO CON LA PLEURA!

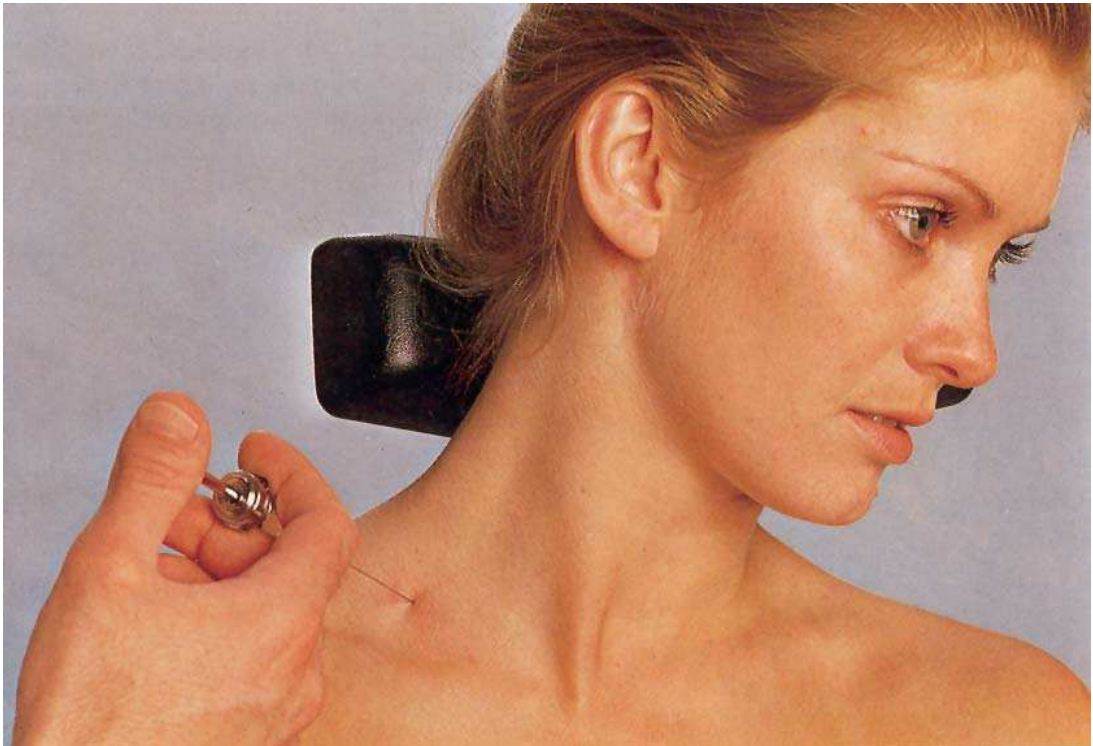

Fig. 107: inyección en el plexo braquial (anestesia supraclavicular del plexo braquial)

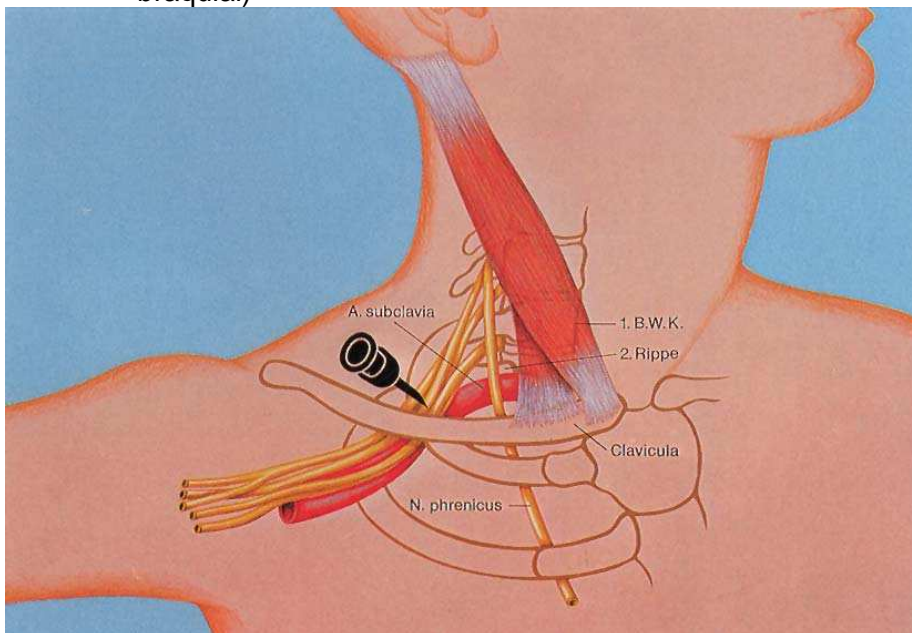


Fig.: inyección en el plexo braquial supraclavicular

b) Anestesia del plexo braquial por vía axilar:

Se palpa en el brazo la arteria braquial en la misma cavidad o fosa axilar, allí donde el pulso tiende a desaparecer. En dicho lugar se entra con la cánula en la profundidad hasta que el paciente comunique parestesias en el área de inervación.

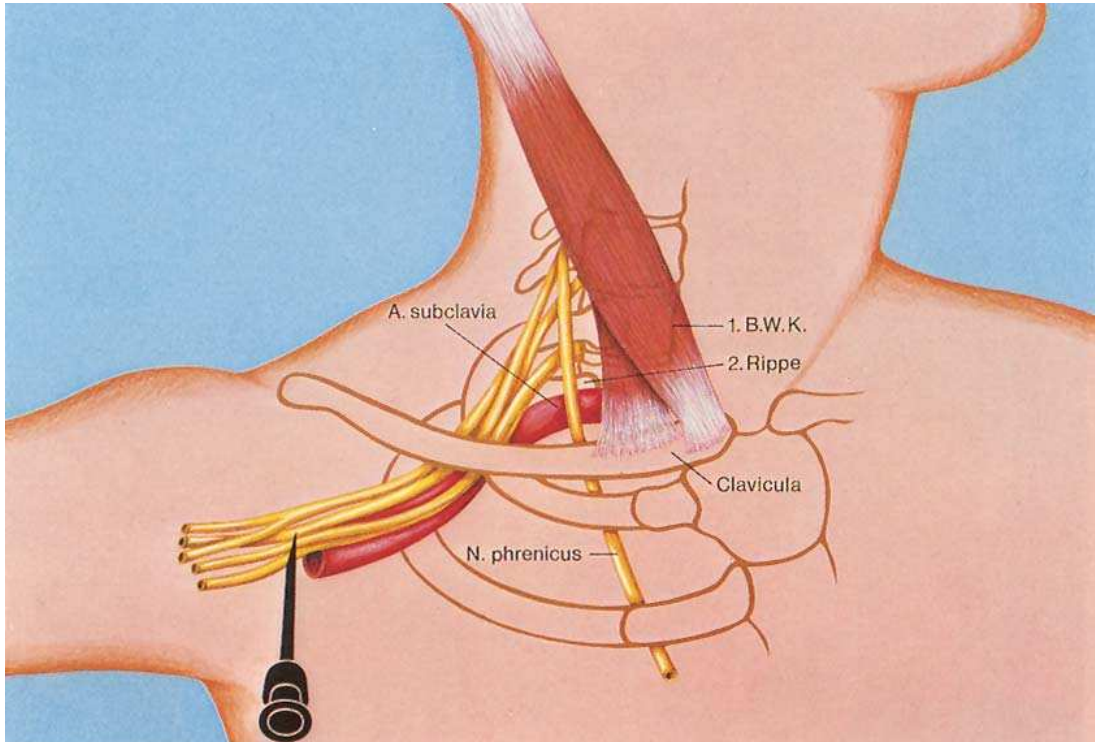


Fig. 116: inyección en el plexo braquial (técnica vía axilar)

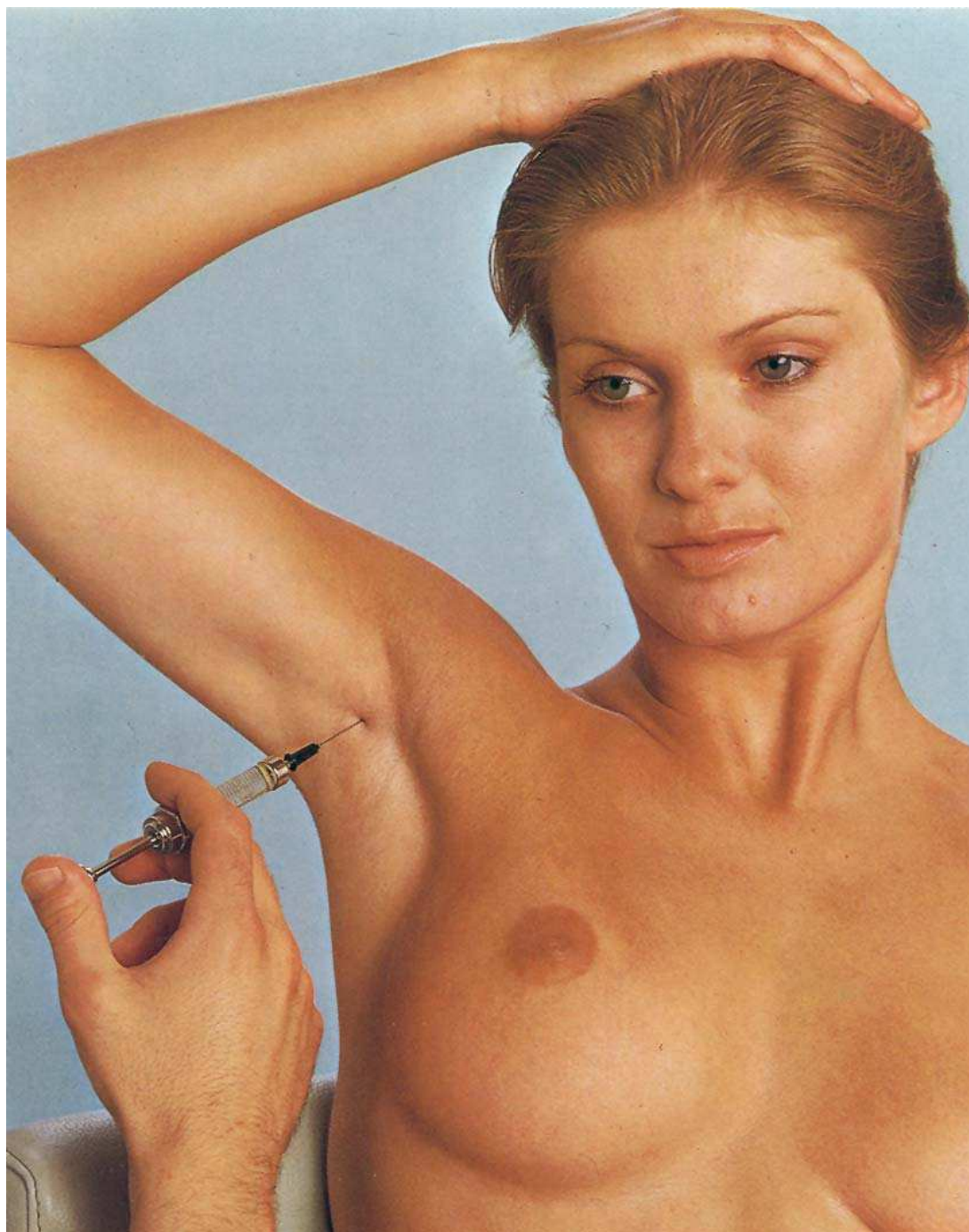


Fig. 117: inyección en el plexo braquial (técnica axilar de la anestesia en el plexo)

Inyección en la cercanía de y en la arteria femoral

Indicación: Problemas de la irrigación de las piernas de todo tipo y clase, incluyendo las enfermedades arteriales obstructivas y las úlceras cruris, flebitis, status post-trombótico, disbasia angioespástica.

Material: Aguja: nº 1
Cantidad: de 2 a 3 ml. de procaína o lidocaína.

Técnica: Sitio de penetración: inmediatamente por debajo de la banda inguinal en la fosa oval se palpa la arteria femoral, hacia medial está la vena y hacia lateral el nervio.

a) La arteria de buena palpación se ubica entre los dedos 2º y 3º, y ahí se punciona.

b) En pacientes adiposos se puede encontrar mejor la arteria cuando se busca su trayectoria con el 2º y 3er. dedo y entre los dos se entra luego con la cánula en dirección perpendicular. Apenas entre a la jeringuilla la sangre arterial pulsante, se inyectan con rapidez 2 ml. de procaína o lidocaína. Después de la inyección es bueno comprimir el sitio de la penetración por unos pocos minutos.

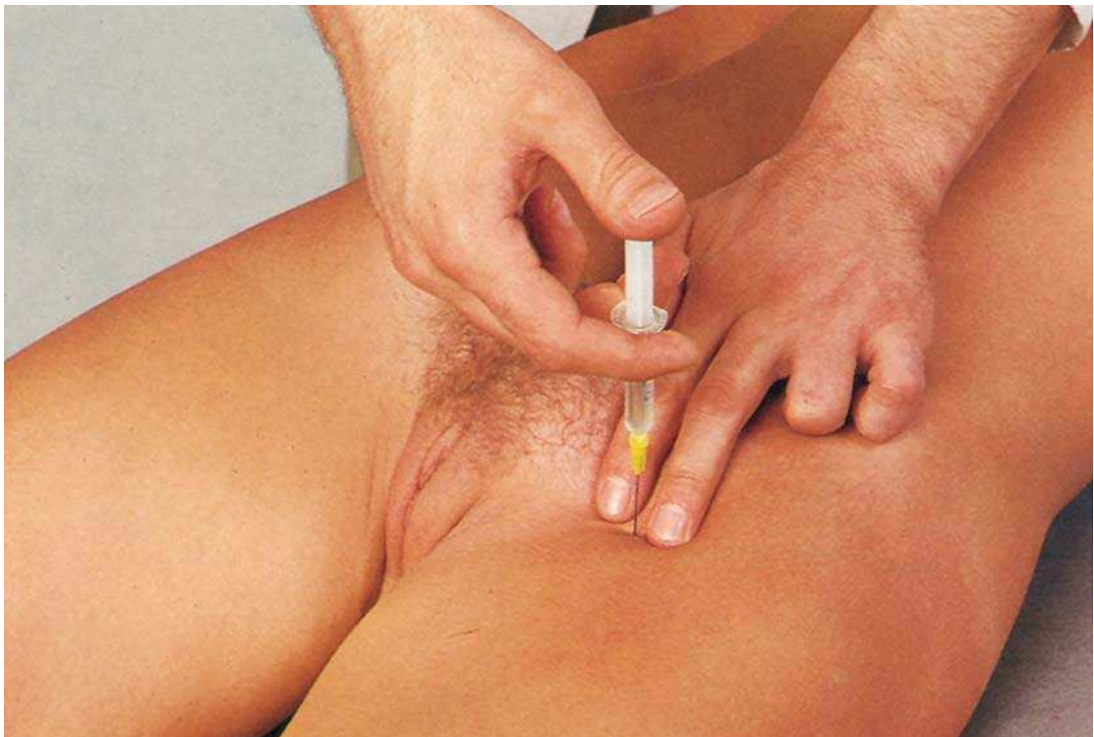


Fig. 118: inyección en la arteria femoral, peri e intraarterial

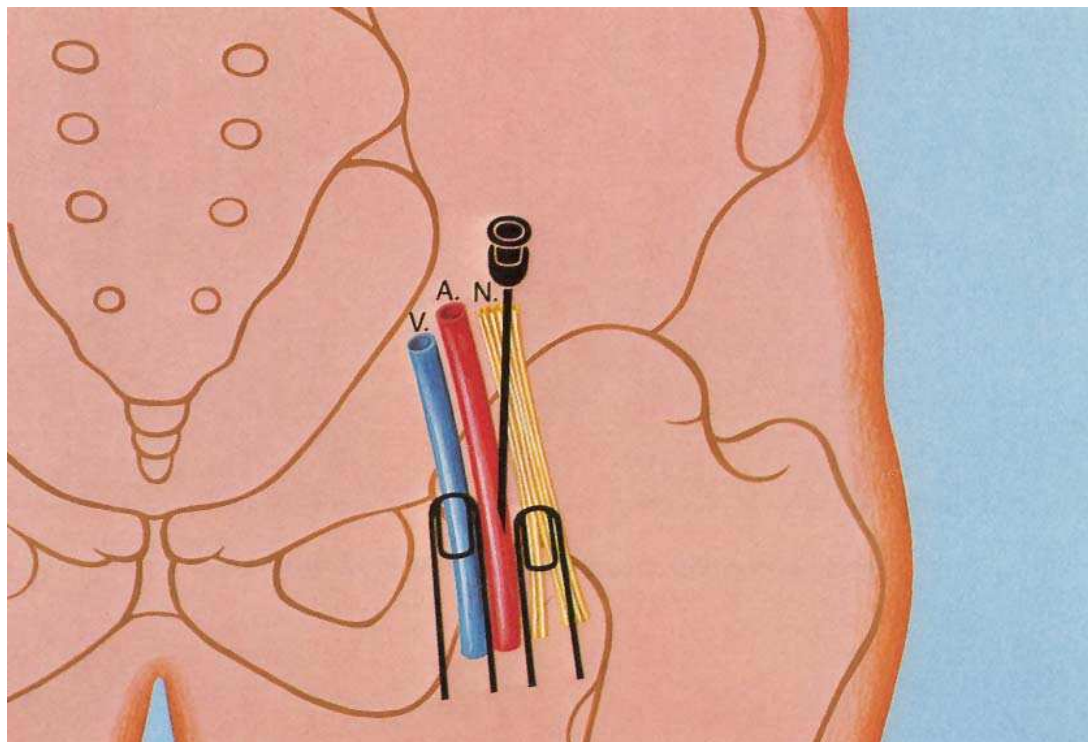


Fig. 119: Inyección en la arteria femoral (del interior hacia el exterior, Vena - Arteria - Nervio)

Inyección en la cercanía de y en la arteria tibial posterior

Indicación: Problemas circulatorios. La acupuntura china recomienda la inyección para el tratamiento de las enfermedades de las articulaciones de la cadera, rodilla y la rodilla, del sistema urogenital y en afecciones menstruales.

Material: Aguja: nº 1
Cantidad: 1 ml. de procaína o lidocaína.

Técnica: Sitio de penetración: por debajo de la pantorrilla y en la cara int. de la tibia. Cuando la aguja está correctamente ubicada el paciente anuncia un dolor sordo.

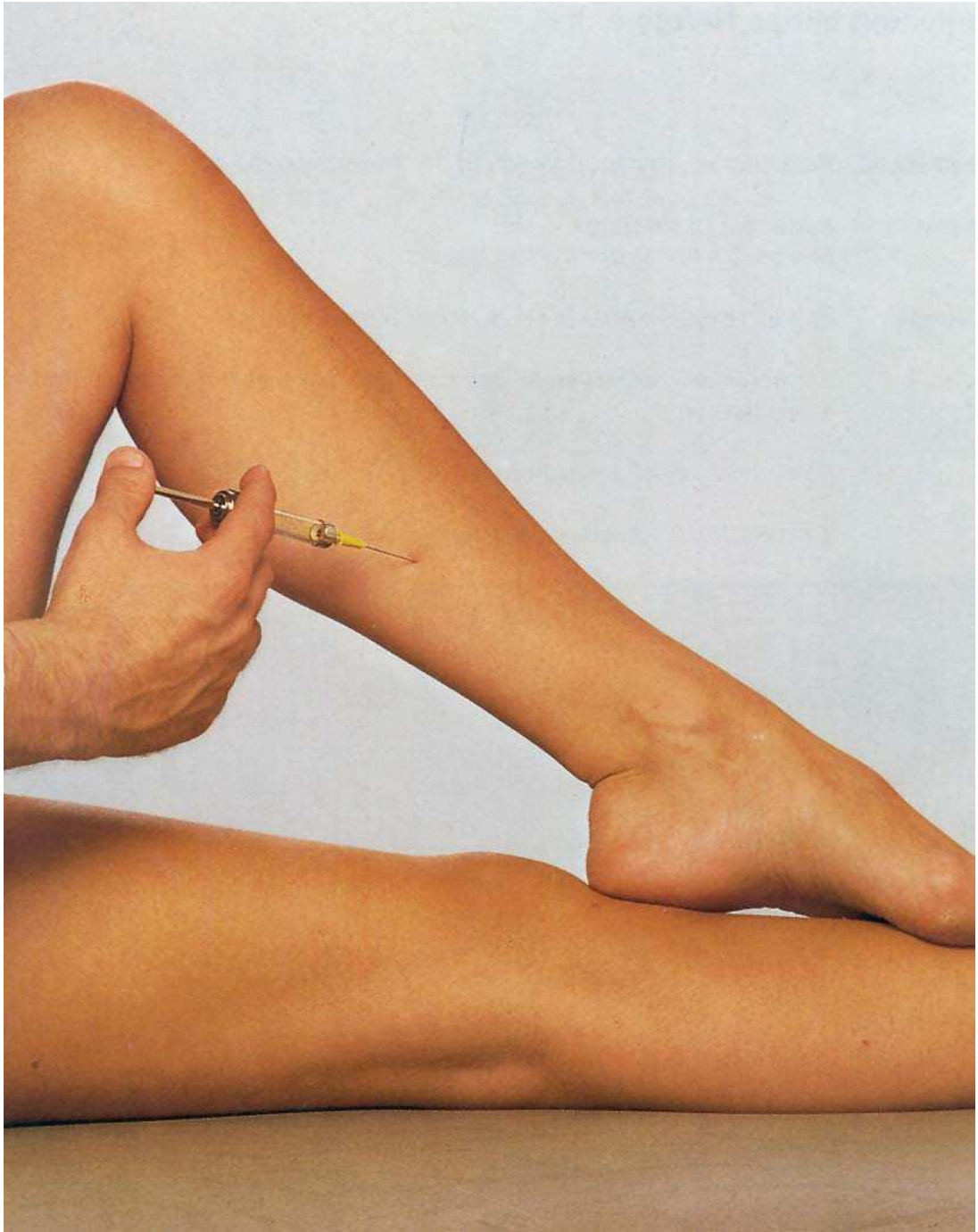


Fig. 120: inyección en la arteria tibial posterior, peri e intraarterial

Inyección en la articulación de la cadera

Indicación: Coxartrosis; artritis; dolores de articulación anquilosada.

Material: Aguja: de 8 a 10 cm. de longitud.
Cantidad: de 2 a 4 ml. De procaína o lidocaína.

Técnica: a) Según KIBLER: con el paciente acostado de lado.

Sitio de la penetración: 3 traveses de dedo por encima del trocánter mayor, entrando por encima de su borde superior.

Dirección de la penetración: perpendicular a piel.

Profundidad de la penetración: hasta contacto con hueso.

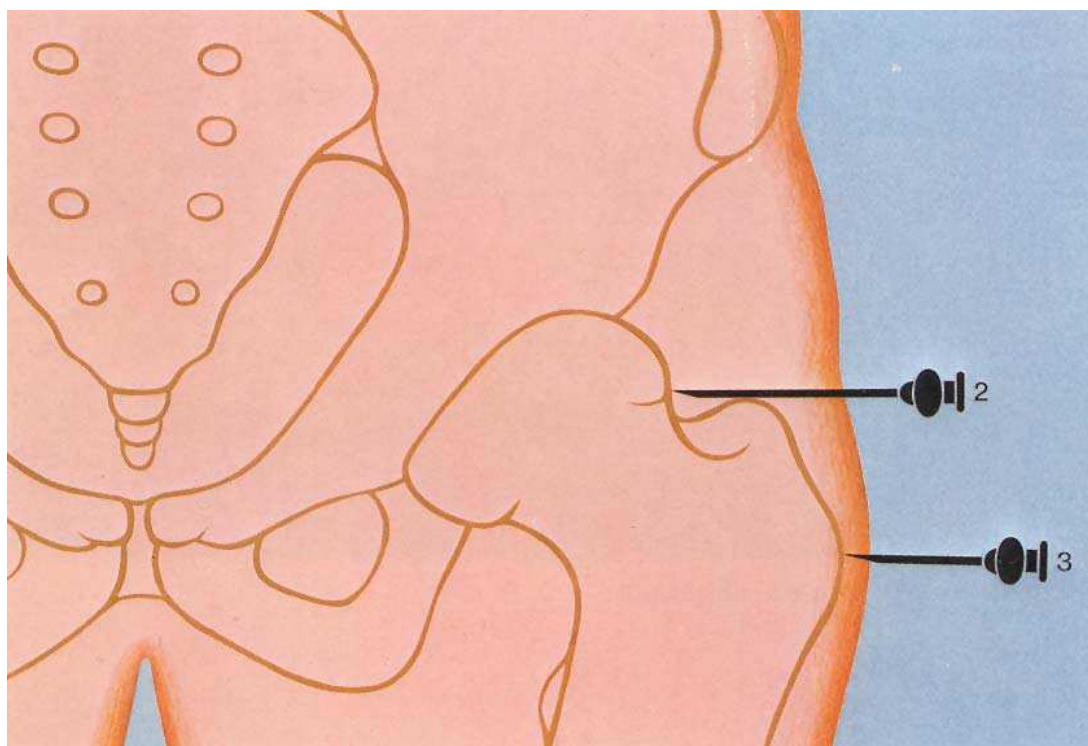


Fig. 121: inyección en la articulación de la cadera (2)
Inyección en el trocánter mayor (3)

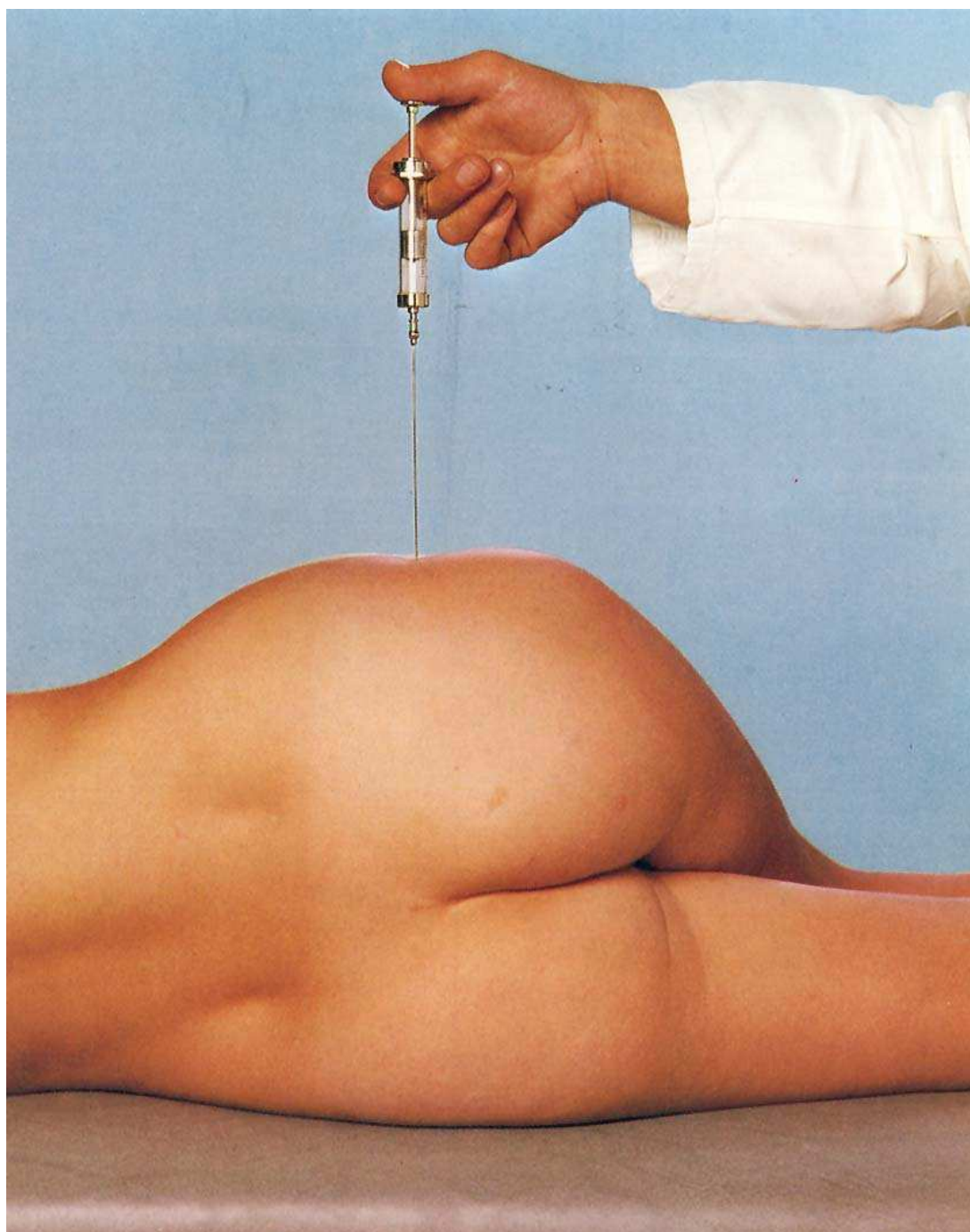


Fig. 122: inyección en la articulación de la cadera según KIBLER

b) Inyección por delante: con el paciente acostado de espaldas.

Sitio de penetración: 2 traveses de dedo lateral de la arteria femoral pulsante, sobre la línea auxiliar que va del trocánter mayor al borde superior de la sínfisis del pubis.

Dirección de la penetración: perpendicular a piel.

Profundidad de la penetración: hasta contacto con hueso.

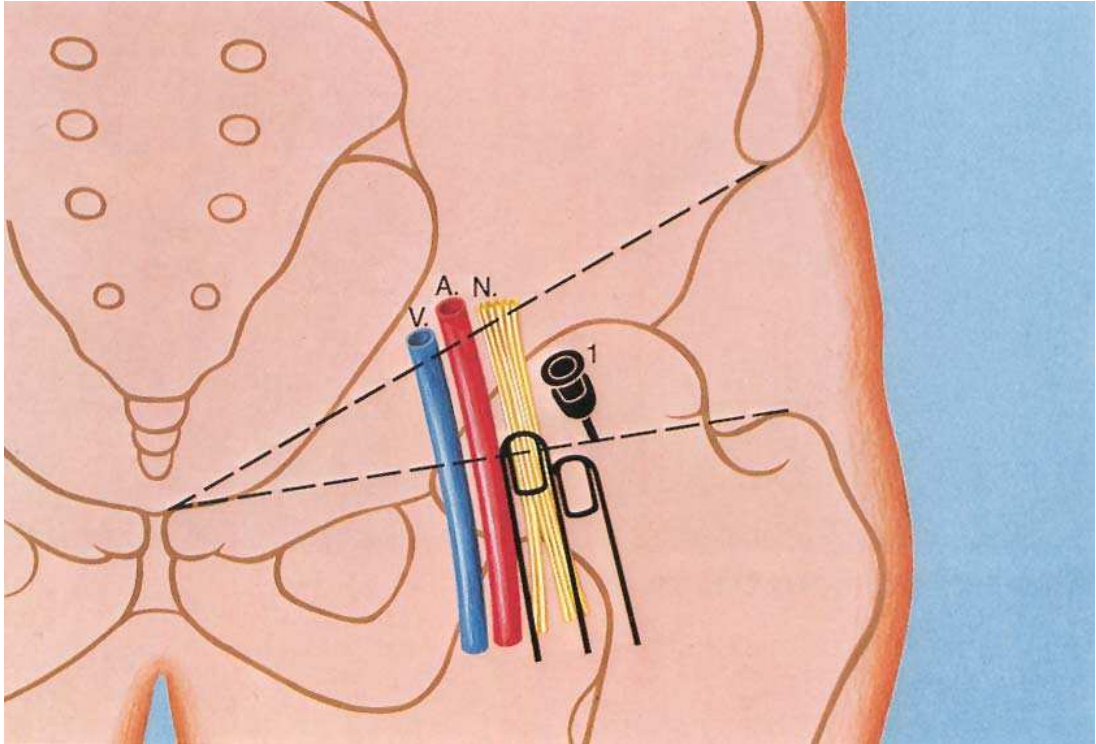


Fig. 123: inyección en la articulación de la cadera por delante:
Sitio de entrada, 2 traveses de dedo lateral de la arteria femoral sobre a
línea auxiliar que va del trocánter mayor al borde superior de la sínfisis.

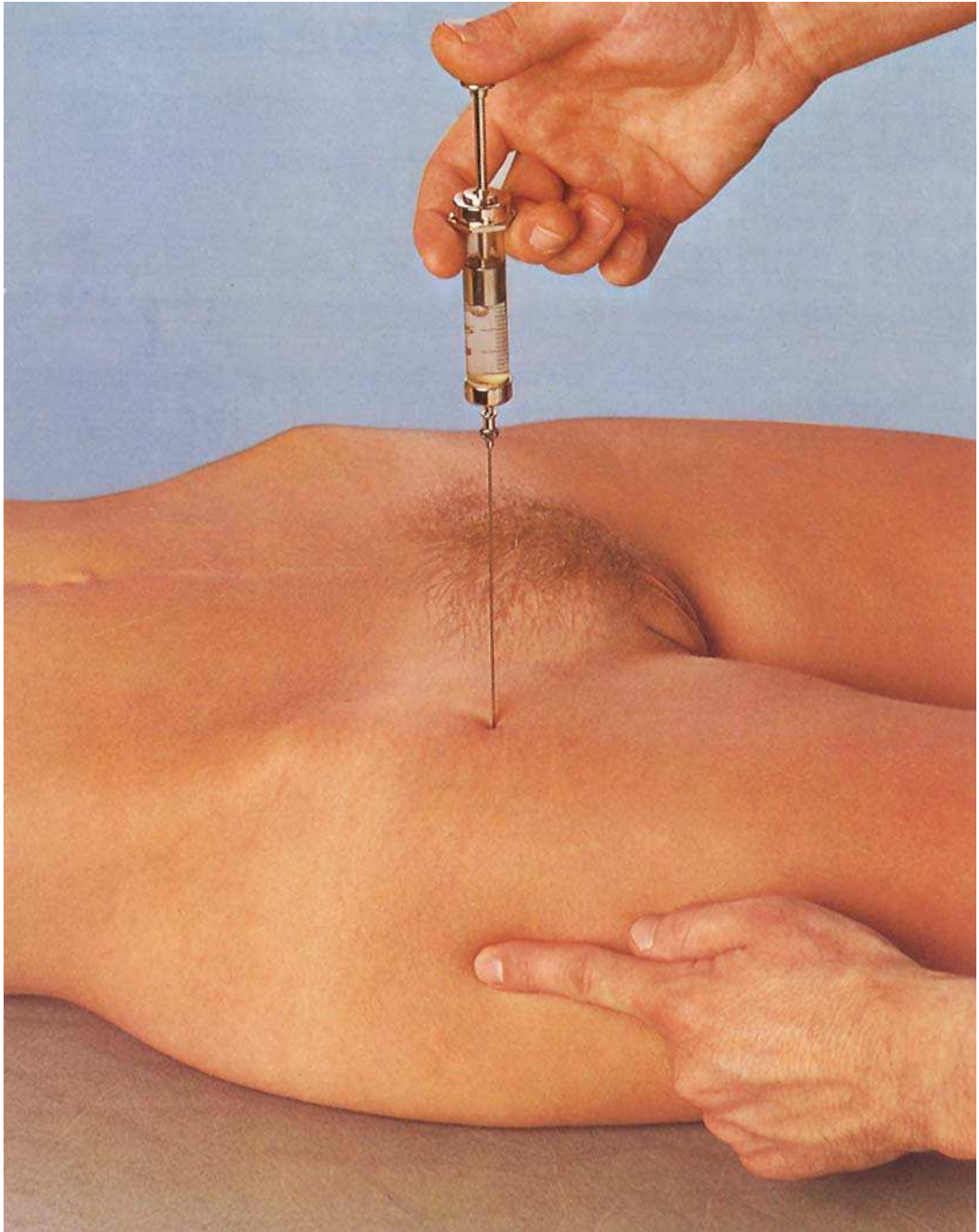


Fig. 124: inyección en la articulación de la cadera: técnica por delante

Inyección en la articulación de la rodilla

Indicación: Artrosis; artritis; molestias postraumáticas en el área de la rodilla.

Material: Aguja: de 4 cm. de longitud.
Cantidad: 2 ml. de procaína o lidocaína.

Técnica: El paciente se acuesta de espaldas y flexiona un poco la rodilla.

Sitio de la penetración: por el borde medio o lateral del tercio inferior de la rótula.

Dirección de la penetración: casi horizontal bajo la rótula.

Profundidad de la penetración: de 1 a 2 cm.

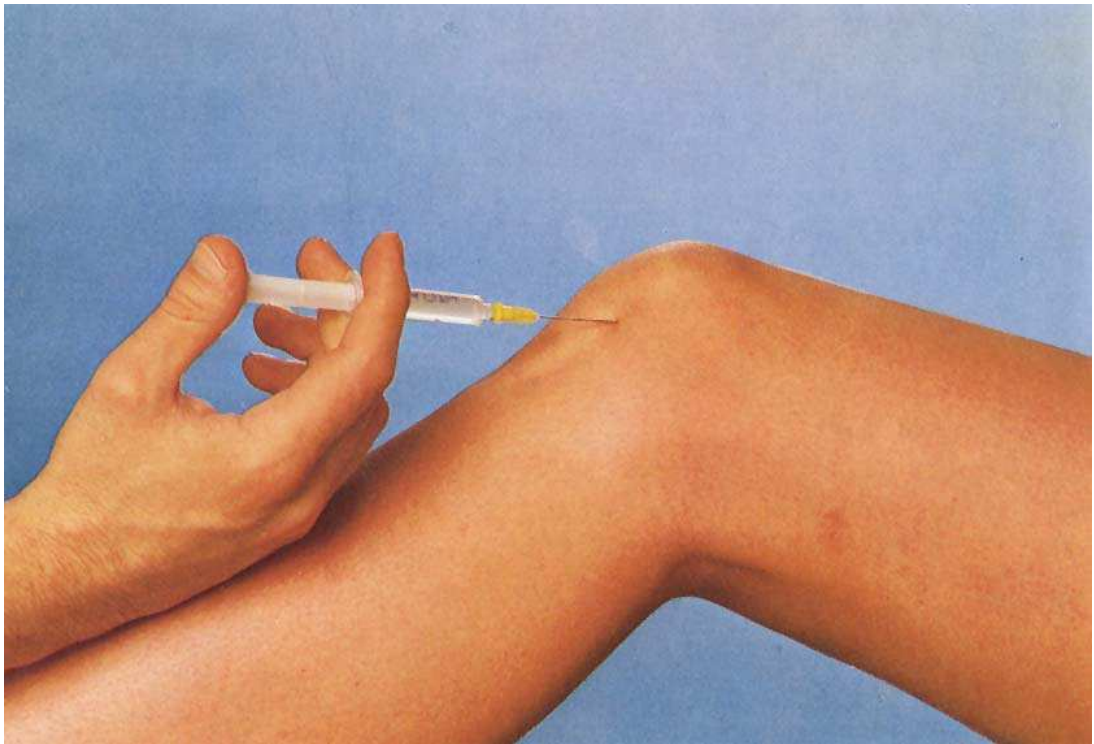


Fig. 125: inyección en la articulación de la rodilla

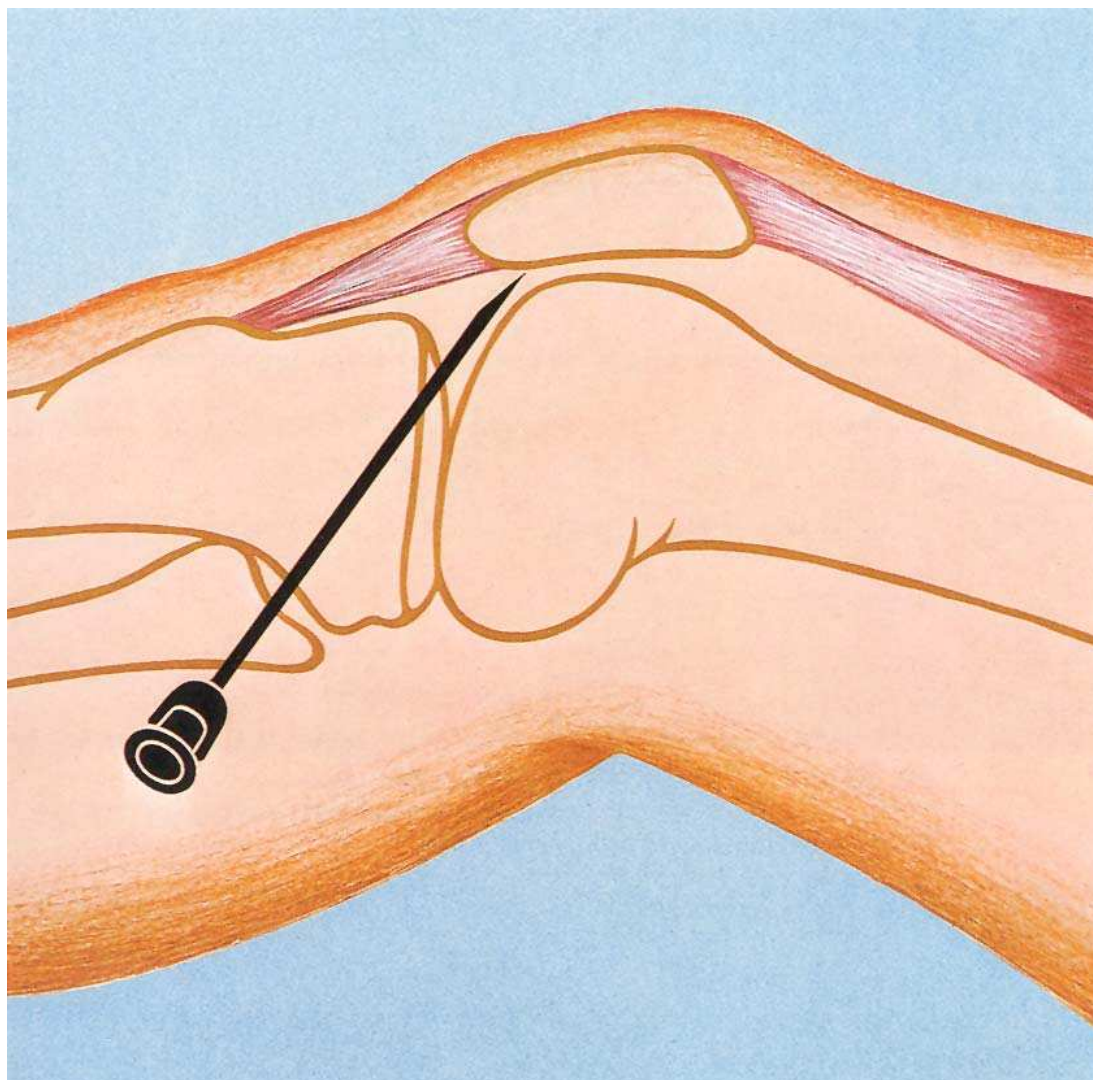


Fig. 126: inyección en la articulación de la rodilla

Inyección en la articulación del pie

Indicación: Artrosis; artritis; accidentes deportivos; etc.

Material: Aguja: nº 12
Cantidad: de 1 a 2 ml. de procaína o lidocaína.

Técnica: a) Por dorsal, sobre la cara tibial en la articulación superior del pie.

Sitio de penetración: aproximadamente a 1 través de dedo por encima del tobillo externo e inmediatamente por detrás del maleolo tibial.

Dirección de la penetración: horizontal hacia vertical.

Profundidad de penetración: 1 cm.

b) Por ventral:

Sitio de penetración: aproximadamente sobre una línea auxiliar que una ambos maleolos, medial a la fascia del músculo extensor propio del dedo gordo.

Dirección de la penetración: ligeramente hacia adentro y abajo.

Profundidad de la penetración: aproximadamente 1 cm.

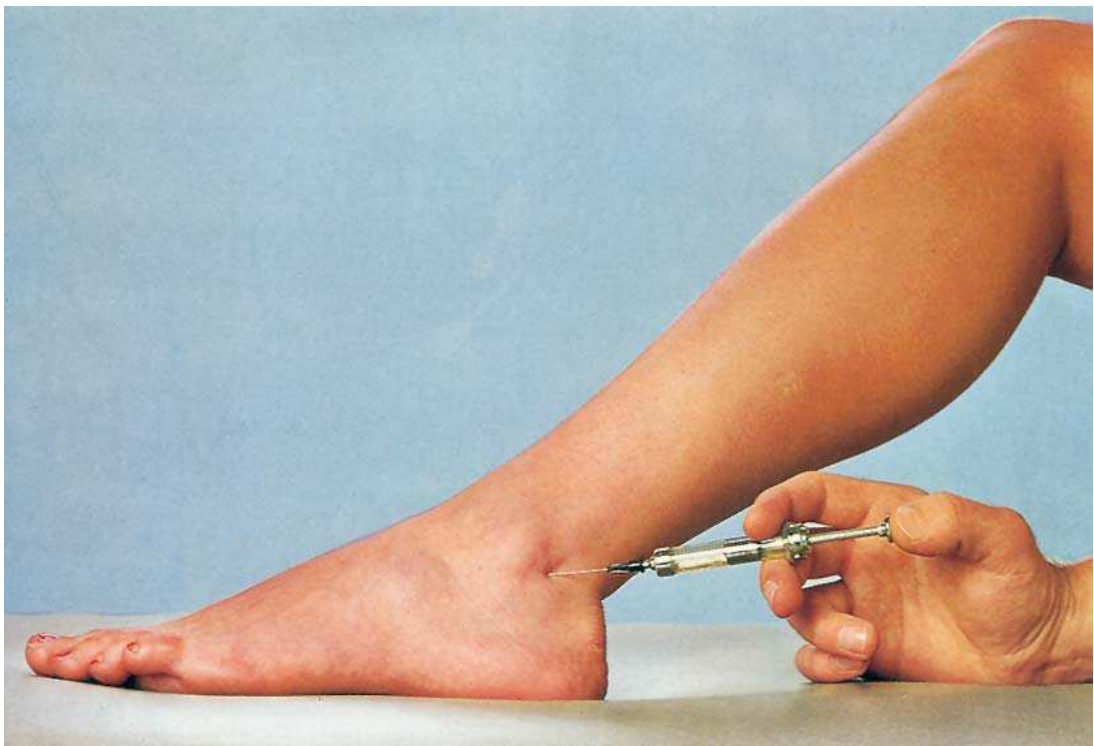


Fig. 127: inyección en la articulación del pié, por dorsal

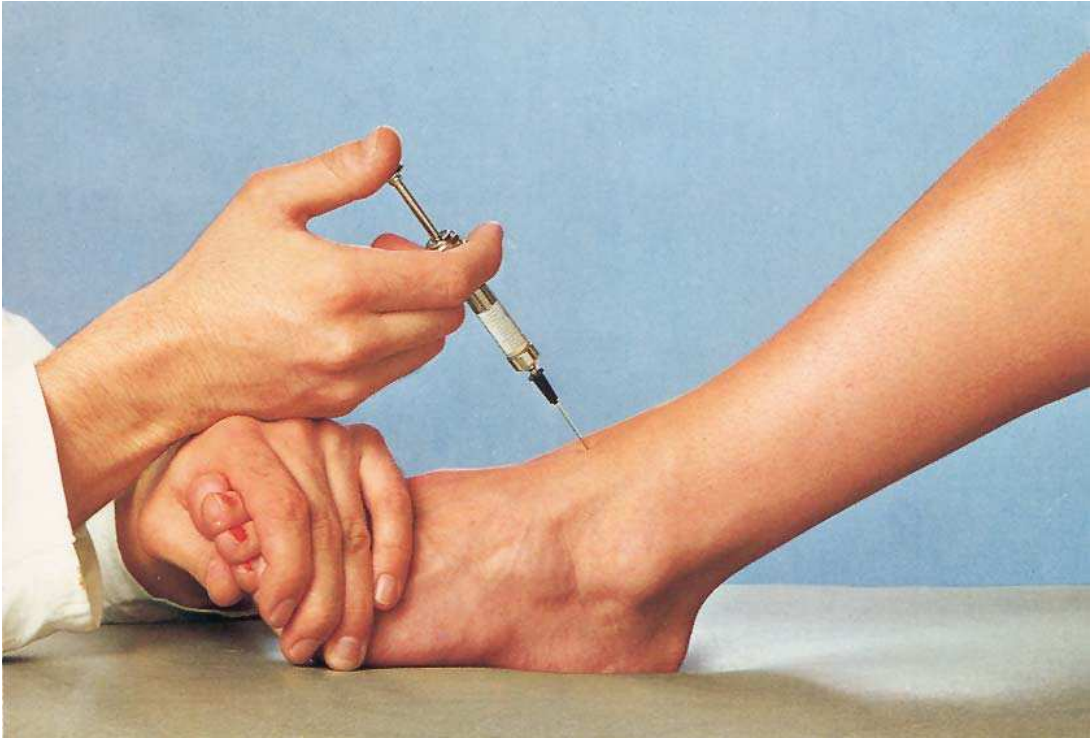

Fig. 128: inyección en la articulación del pié por ventral

Inyección en las articulaciones de los dedos de las manos y de los pies

Indicación: Todas las enfermedades dolorosas de las articulaciones de dedos de manos y pies.

Material: Aguja: inyector odontológico de cápsula con aguja corta.
Cantidad: 0,5 ml. de procaína o lidocaína.

Técnica: Sitio de penetración: hay que fijar con la mano libre el dedo en cuestión, ya que la inyección en estas articulaciones es muy dolorosa. La articulación levemente flexionada se punciona por dorsal, raras veces por lateral. Se entra dorsal inmediatamente junto a la fascia de los extensores.

Dirección de la penetración: la punta de la cánula se empuja hacia adelante y abajo sobre la cabecita articular.

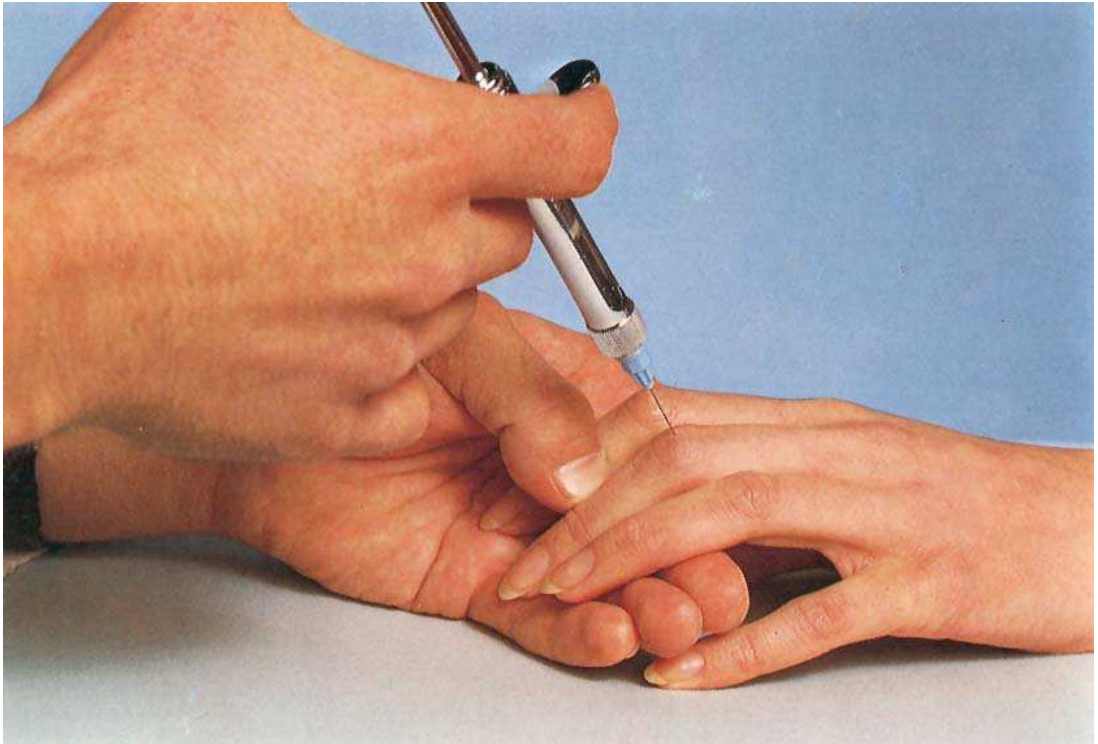


Fig. 129: inyección en las articulaciones de los dedos de la mano

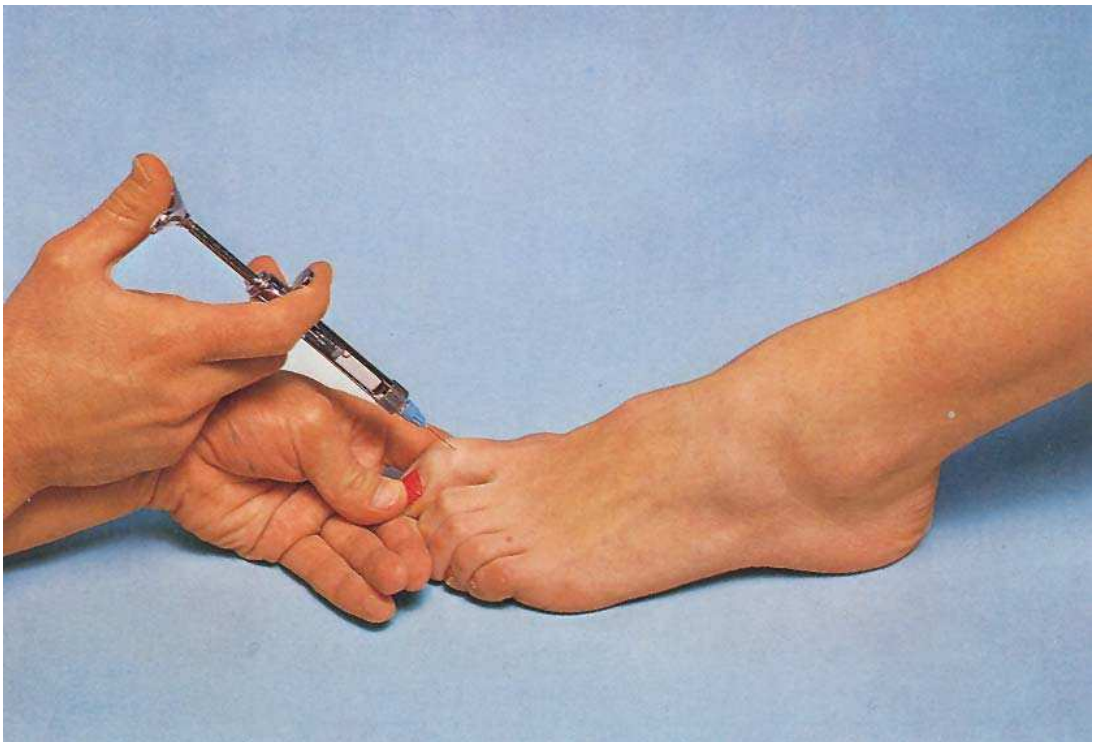


Fig. 130: inyecciones en las articulaciones de los dedos del pié

Inyección en la cercanía del nervio femorocutáneo lateral

Indicación: Meralgia.

Material: Aguja: nº 1
Cantidad: de 2 a 5 ml. de procaína o lidocaína.

Técnica: Sitio de penetración: 1 a 2,5 cm. medial y caudal de la espina ilíaca anterosuperior.

Dirección y profundidad de la penetración: infiltrando en dirección a la espina hasta contacto óseo y desencadenamiento de dolor en el área de inervación.

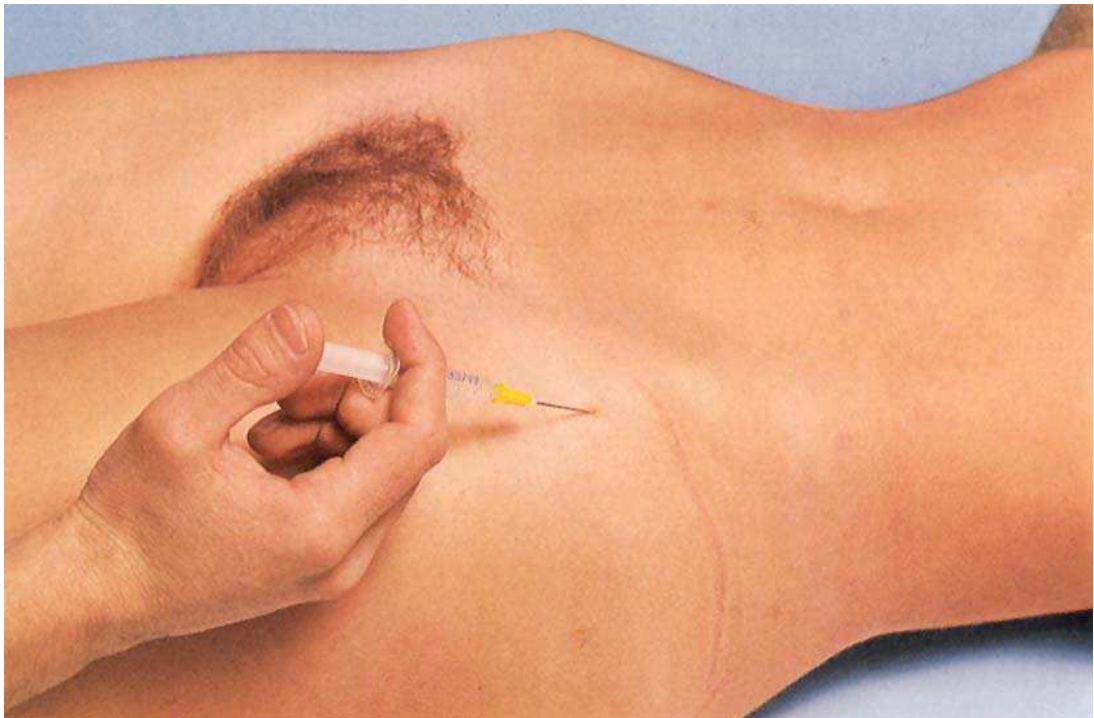


Fig. 131: inyección en la cercanía del nervio cutáneo femoral lateral

Inyección en la cercanía y en el nervio femoral

Indicación: Enfermedades en el área de inervación, neuralgias, causalgias, enfermedades vasculares, problemas circulatorios.

Material: Aguja: nº 1
Cantidad: de 2 a 5 ml. de procaína o lidocaína.

Técnica: Sitio de penetración: por debajo del canal o banda inguinal, aproximadamente a 1 o 2 cm. lateral de la arteria femoral.

Dirección de la penetración: perpendicular a la piel.

Profundidad de la penetración: si la aguja está correctamente colocada el paciente anunciará parestesias sobre la cara anterior del muslo.

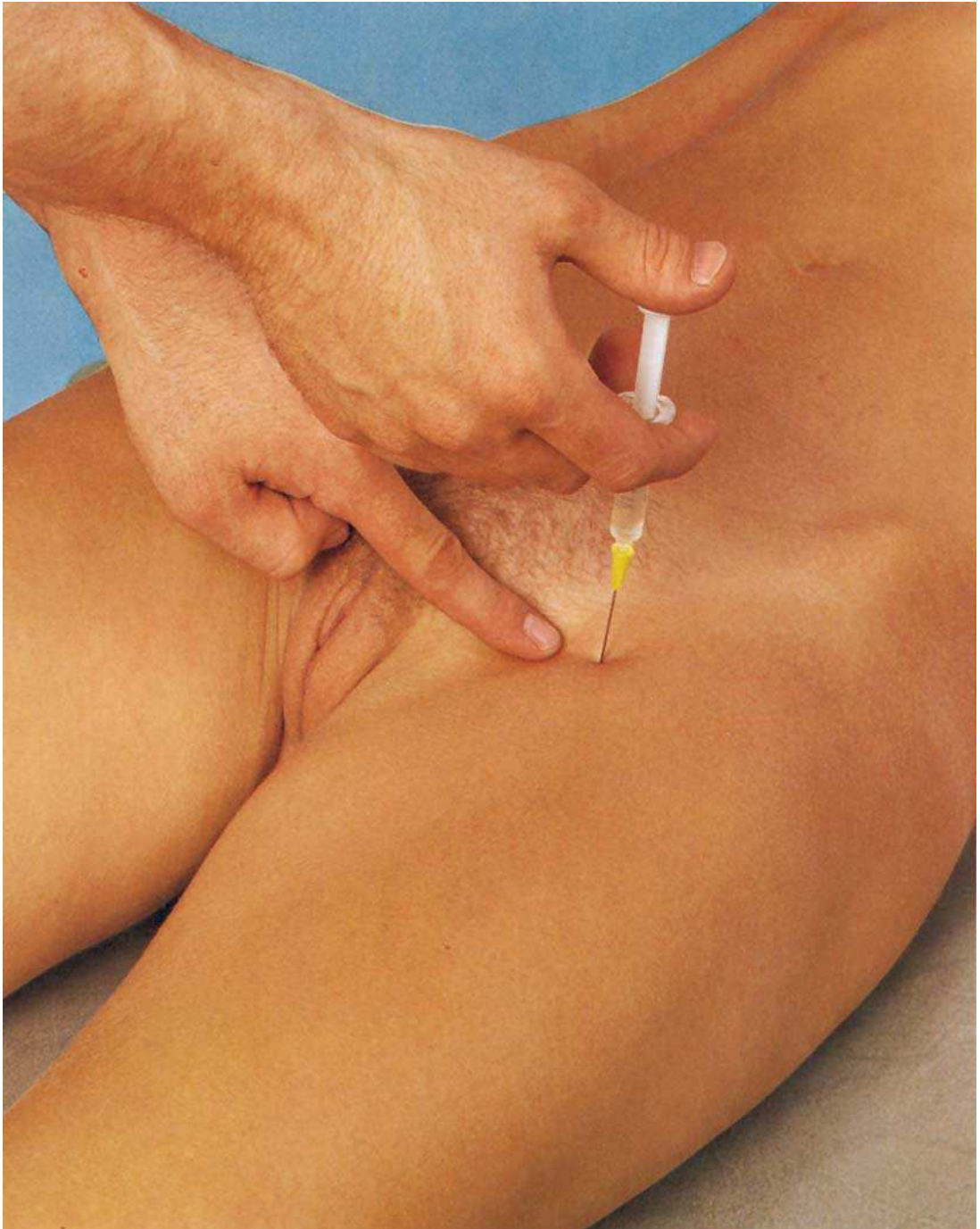


Fig. 132: inyección en la cercanía del nervio femoral

Inyección en las cercanías del nervio peroneo

Indicación: Dolores postciaticoides en la pierna; problemas circulatorios.

Material: Aguja: nº 12
Cantidad: de 2 a 5 ml. de procaína o lidocaína.

Técnica: Sitio de penetración: la manera más fácil de encontrar el nervio es inmediatamente por debajo de la cabeza peronea.

Dirección y profundidad de la penetración: perpendicular a la piel y luego infiltrando hacia lo profundo hasta que el paciente anuncie reacciones dolorosas.

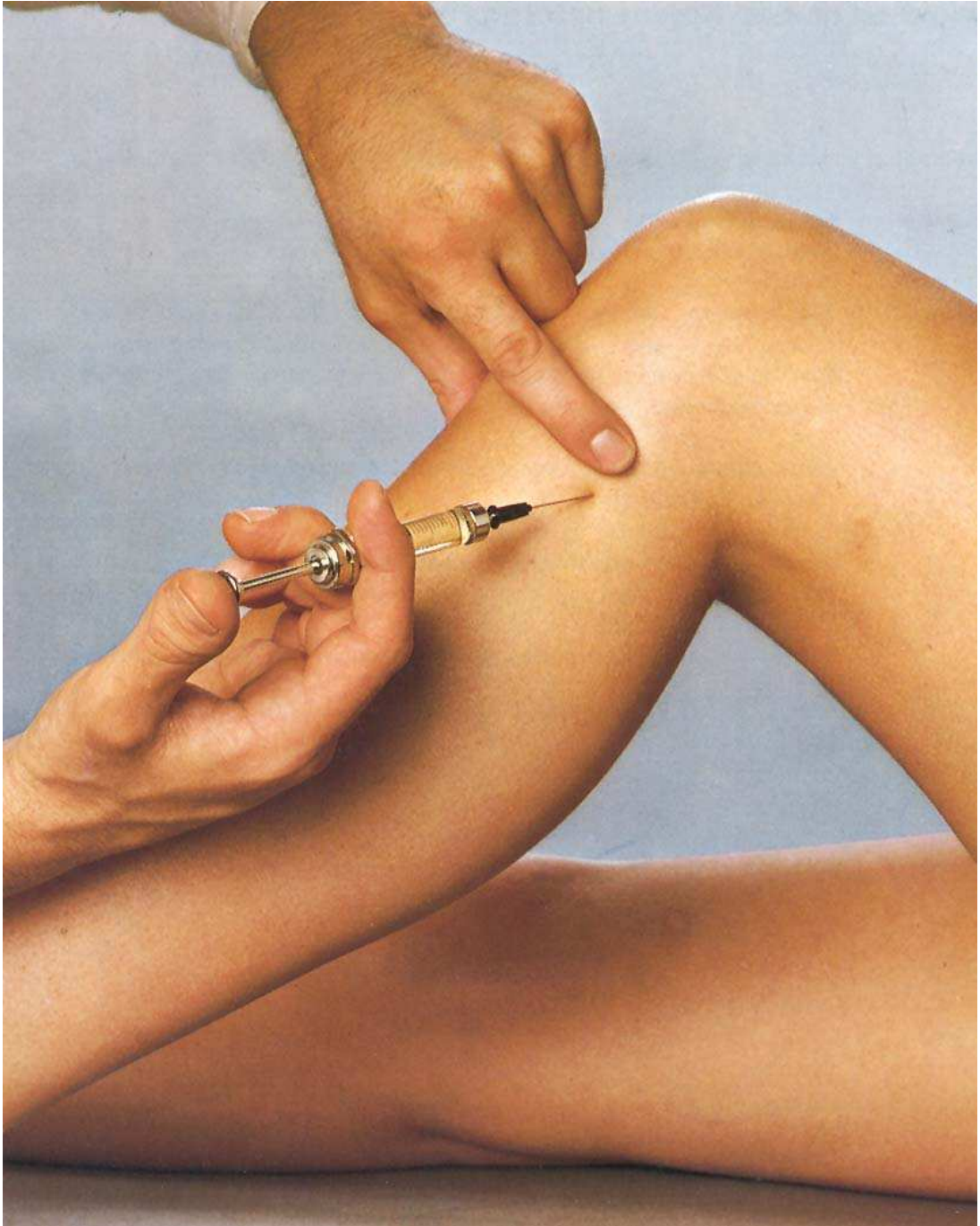


Fig. 133: inyección en el nervio peroneo

Inyección en las cercanías del nervio obturador

Indicación: Espasmos de los aductores; síndrome del gracilis; artrosis de cadera y rodilla.

Material: Aguja: de 8 cm. de longitud.
Cantidad: unos 5 ml. de procaína o lidocaína.

Técnica: Sitio de penetración: el paciente se encuentra acostado de espaldas y rota completamente su muslo hacia afuera. Algo lateral de la sínfisis pubiana se palpa el tubérculo del hueso pubiano. A un pulgar caudal de éste está el sitio de entrada.

Dirección de la penetración: primero perpendicular a la piel hasta establecer contacto con el ramal horizontal del hueso pubiano.

Profundidad de la penetración: la cánula se retira un poco y se introduce en dirección lateral caudal por el borde inferior del ramal del hueso pubiano llegando a lo largo de él hasta el foramen obturado. Parestesias en el área de inervación muestran la correcta ubicación de la aguja.

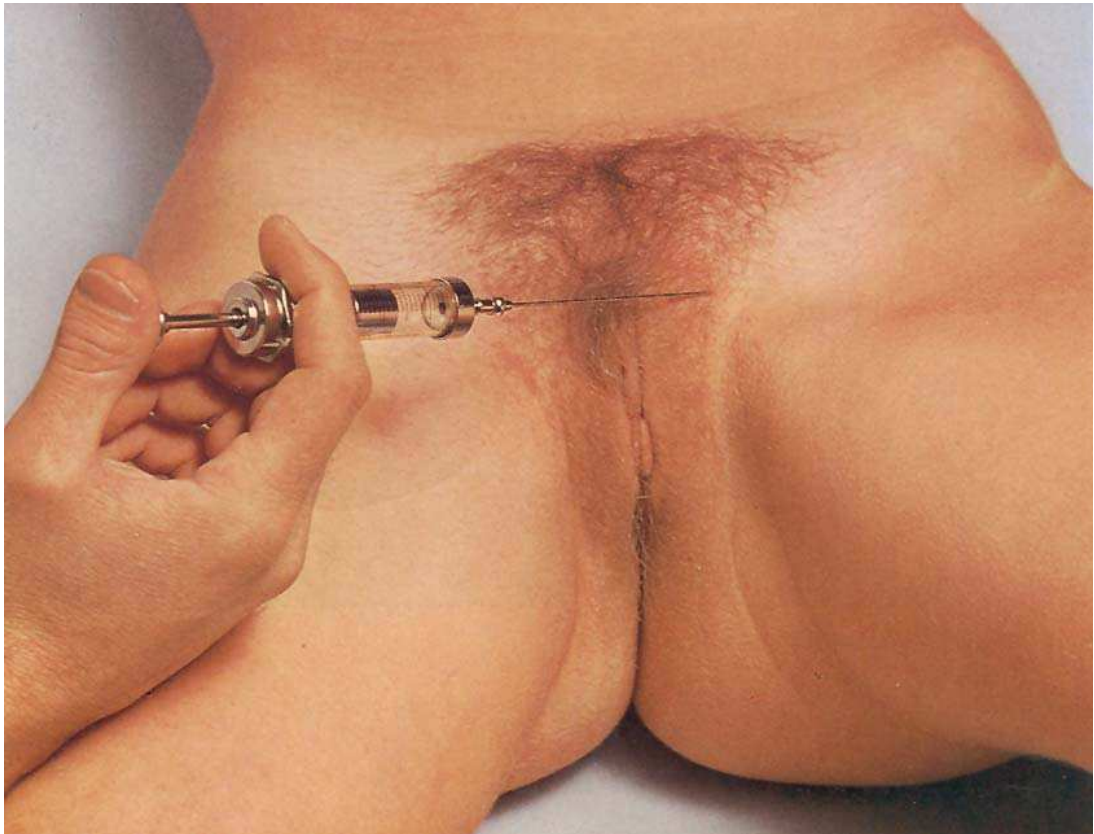


Fig. 134: inyección en el nervio obturador

Inyección en la cercanía del nervio tibial

Indicación: Parestesias; dolores; problemas circulatorios; prurito; eczema; consecuencias de heridas y traumas en el área de inervación.

Material: Aguja: nº 2
Cantidad: de 1 a 5 ml. de procaína o lidocaína.

Técnica: El paciente se encuentra acostado boca abajo.

Sitio de penetración: a la altura de la parte craneal del maleolo int.
Se palpa la arteria tibial posterior junto al tendón de Aquiles.

Dirección de penetración: a través de una pápula se penetra perpendicular a la piel de tal modo que la punta de la cánula quede lateral a la arteria. Si la ubicación de la cánula es correcta el paciente anuncia reacciones dolorosas.

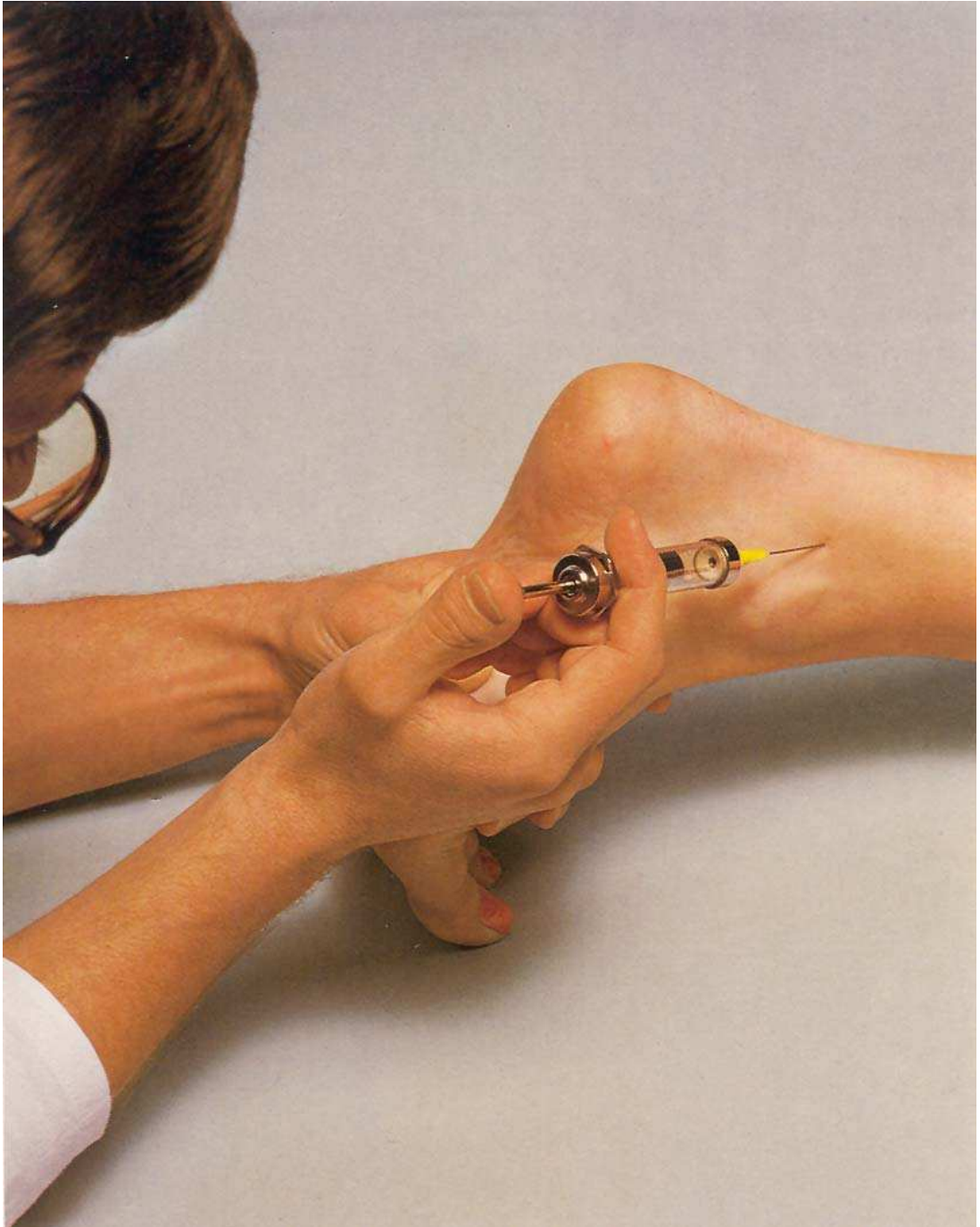


Fig. 136: inyección en el nervio tibial

Inyección en la cercanía del trocánter mayor

Indicación: Malum coxae senile; coxitis; coxalgias; espondilitis; enfermedad de Bechterew.

Material: Aguja: nº 1
Cantidad: 2 ml. de procaína o de lidocaína.

Técnica: En el paciente de pié o acostado el trocánter es fácil de ver y de palpar.

Dirección de la penetración: perpendicular a la piel.

Profundidad de la penetración: hasta el periostio.

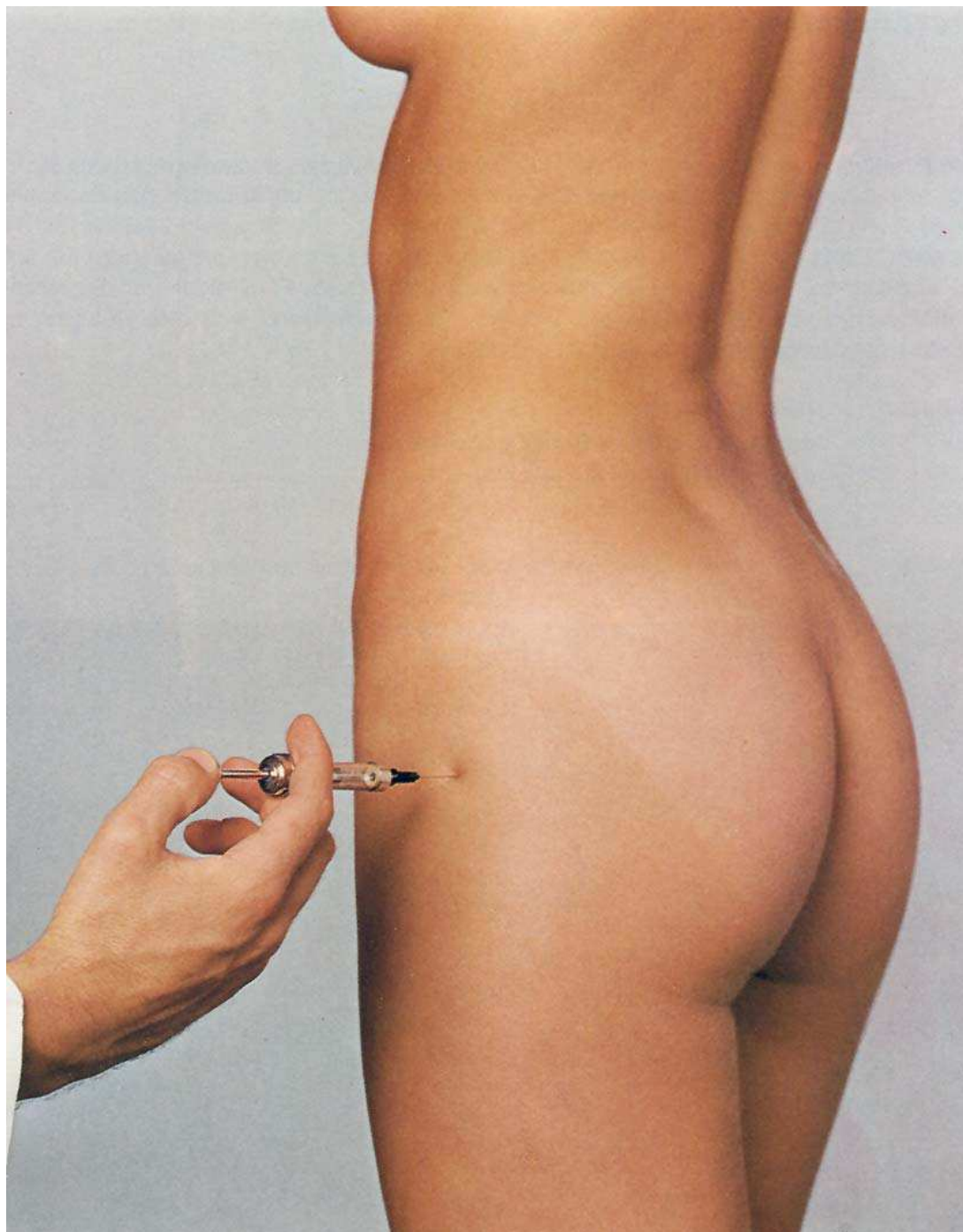


Fig. 137: inyección en el trocánter mayor (véase la ilustración pedagógica en la pág. 164 (articulación de la cadera))

Terapia con pápulas

La pápula intradérmica es una inyección de empleo muy frecuente en Terapia Neural. Ella sólo tiene sentido cuando se lleva a cabo en tejido alterado, el cual puede ser encontrado por los datos del paciente, por inspección y por palpación. El mecanismo de acción es a través de las vías reflejas cutiviscerales. Toda aplicación de pápulas que no se haga con criterio selectivo nada tiene que ver con la Terapia Neural y debe rechazarse. La pápula debe colocarse estrictamente intracutánea. Para niños y pacientes temerosos ha servido mucho el “Dermo Jet”. Con este aparato se colocan pápulas en la piel a velocidades ultrasónicas.

Material: Aguja: nº 20
 Cantidad: de 0,2 a 0,4 ml. de procaína o lidocaína.

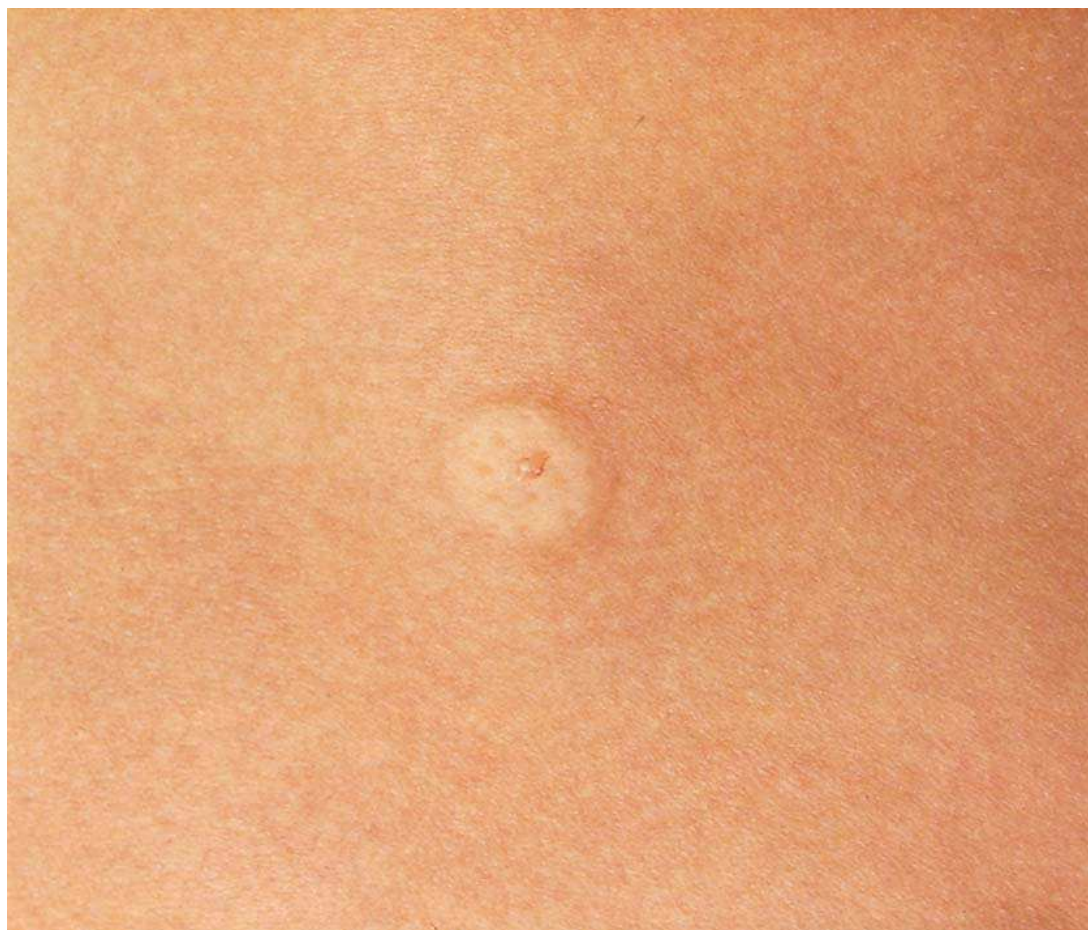

Fig. 138: pápula intradérmica

Infiltración intramuscular

Indicación: Mialgias; gelosas; tensiones musculares; síndrome cervical; contracciones musculares; desgarros musculares; golpes y contusiones; además, todos los signos musculares reflejos.

Material: Aguja: según la profundidad en la que se lleve a cabo el proceso de inyectar, infiltrar y desinterferir.
Cantidad: según el tamaño de la alteración tisular, pero sólo décimas de ml.

Técnica: Sitio de penetración: se pone una pápula sobre el área dolorosa o sensible a la palpación.

Dirección de la penetración: a través de la pápula se pasa a la profundidad infiltrando y sondeando.

Profundidad de la penetración: hasta en las gelosas y en tejido doloroso, hasta el periostio, en el periostio mismo, en ligamentos y en inserciones de fascias.

Pápulas en el área de la articulación de la rodilla

Indicación: Artrosis y artritis de la articulación de la rodilla, molestias postraumáticas.

Material: Aguja: nº 20
Cantidad: 0,5 ml. de procaína o lidocaína por pápula.

Técnica: Sitio de penetración:

- a) Cara externa: una pápula a la altura del espacio articular.
- c) Cara interna: una pápula sobre la cabeza de la tibia, sobre el espacio articular y sobre la cabeza del fémur en triángulo y una sobre la fosa poplítea.

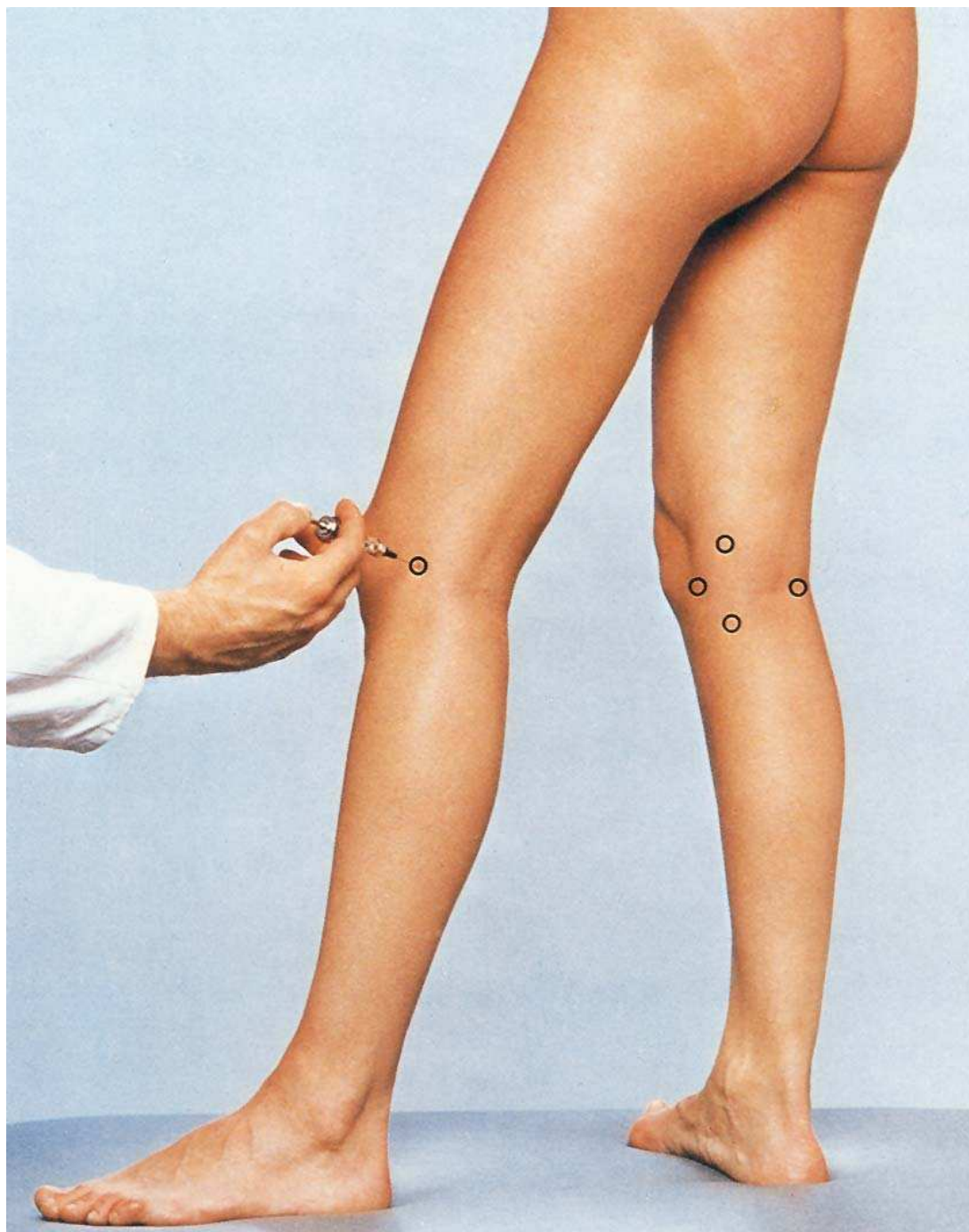

Fig. 139: pápulas en el área de la articulación de la rodilla

Pápulas en la región del sacro

Indicación: Enfermedades del tracto urogenital.

Material: Aguja: nº 20
Cantidad: 0,5 ml. de procaína o lidocaína en cada pápula.

Técnica: Sitio de penetración: en las zonas de HEAD dorsales del hipogastrio 6 pápulas. Las dos superiores situadas a ambos lados de las fositas laterales del triángulo de MICHAELIS y las dos inferiores en la parte superior de las estribaciones del borde anal y separadas 2 cm. entre sí. La zona de inervación de plexo hipogástrico estará comprendida entre las 4 pápulas más superiores y la zona vaginal y anal exterior estará entre las dos más inferiores.

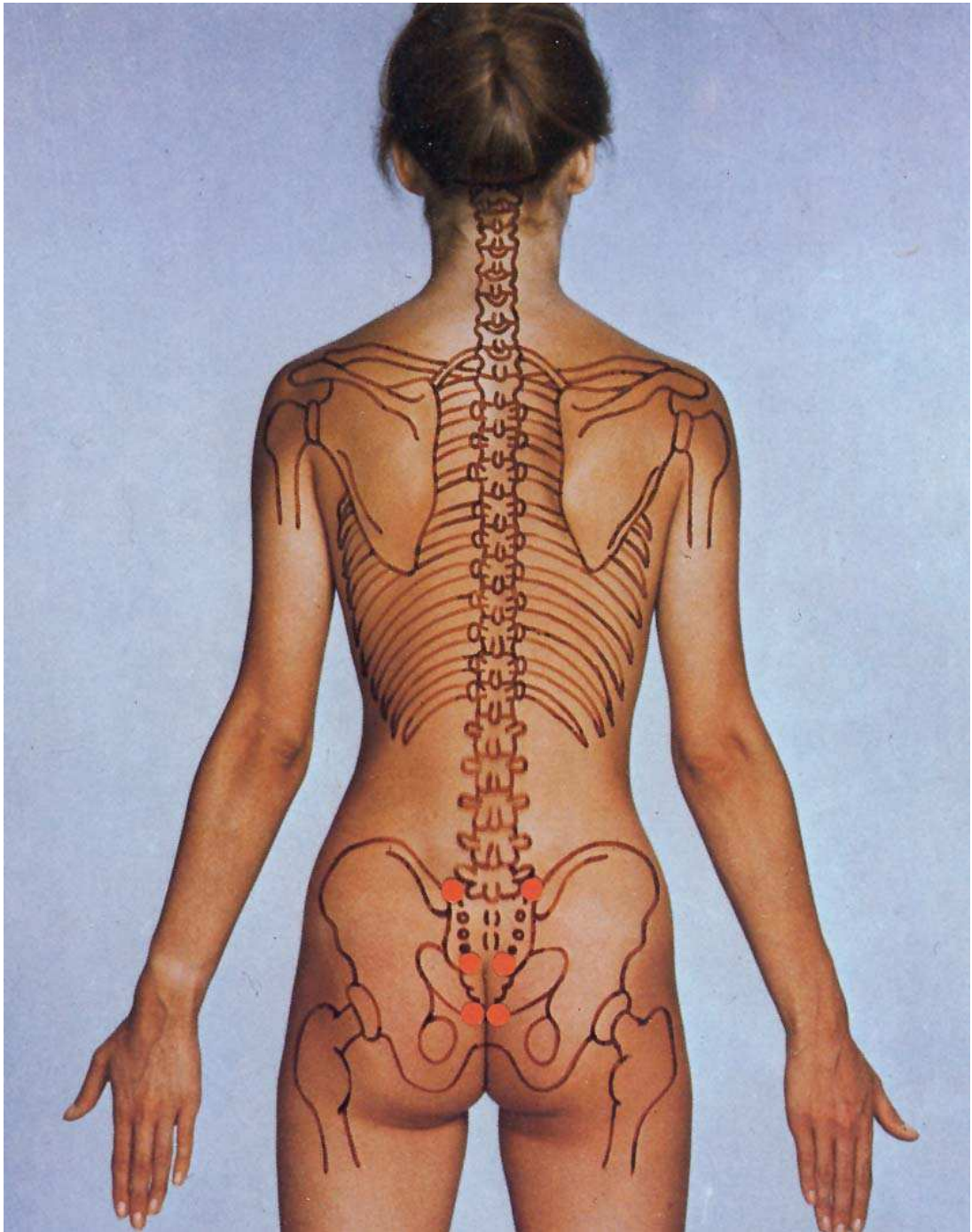


Fig. 140: pápulas en la región del sacro

Pápulas en región paraesternal

Indicación: Para enfermedades del corazón y pulmón (v. Pág. 18 y siguientes)

Material: Aguja: nº 20

Cantidad: de 0,2 a 0,5 ml. de procaína o lidocaína.

Técnica: Sitio de penetración: a ambos lados junto a las proximidades del esternón sobre la zona intercostal, de 4 a 6 pápulas a cada lado.

Complementaria para enfermedades de corazón, inyección intravenosa en brazo izquierdo. Para enfermedad de pulmones, alternar el brazo izquierdo para las inyecciones intravenosas.

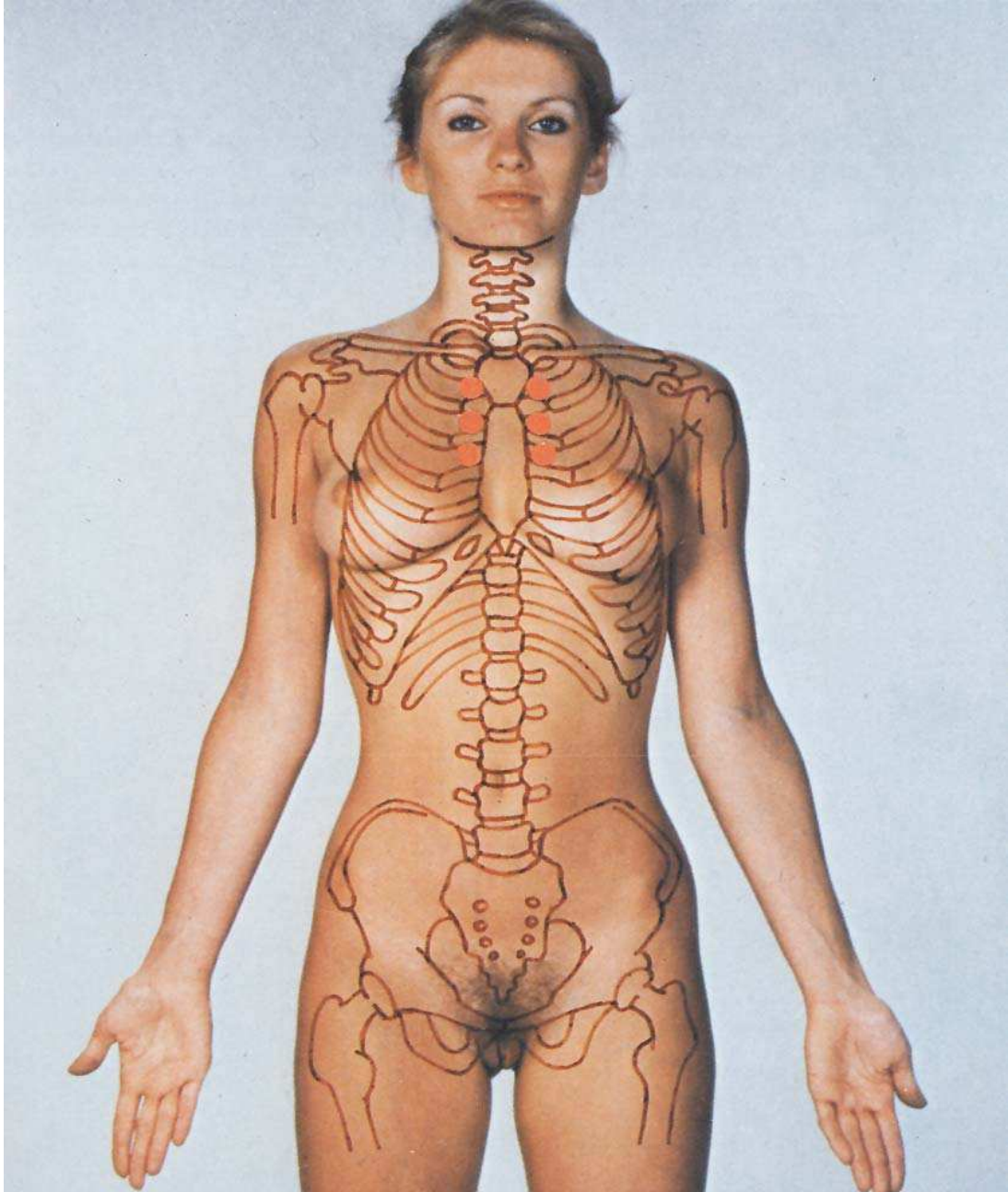


Fig. 141: pápulas en región paraesternal

Pápulas en región suprapúbica

Indicación: Enfermedades ginecológicas, como dismenorrea, endo y parametritis, anexitis, meno y metrorragias; enfermedades del tracto urogenital, como infecciones y alteraciones de vejiga y próstata y de la fosa renal.

Pápulas suplementarias en la zona del sacro (. pág. 190).

Combinación eventual con inyecciones en los ganglios de frankenhäuser, así como en la zona ginecológica (v. pág. 118 y 121).

Material: Aguja: nº 20

Cantidad: 0,5 ml. de procaína o lidocaína para cada pápula.

Técnica: Repartir de 4 a 6 pápulas en el borde superior del pubis.

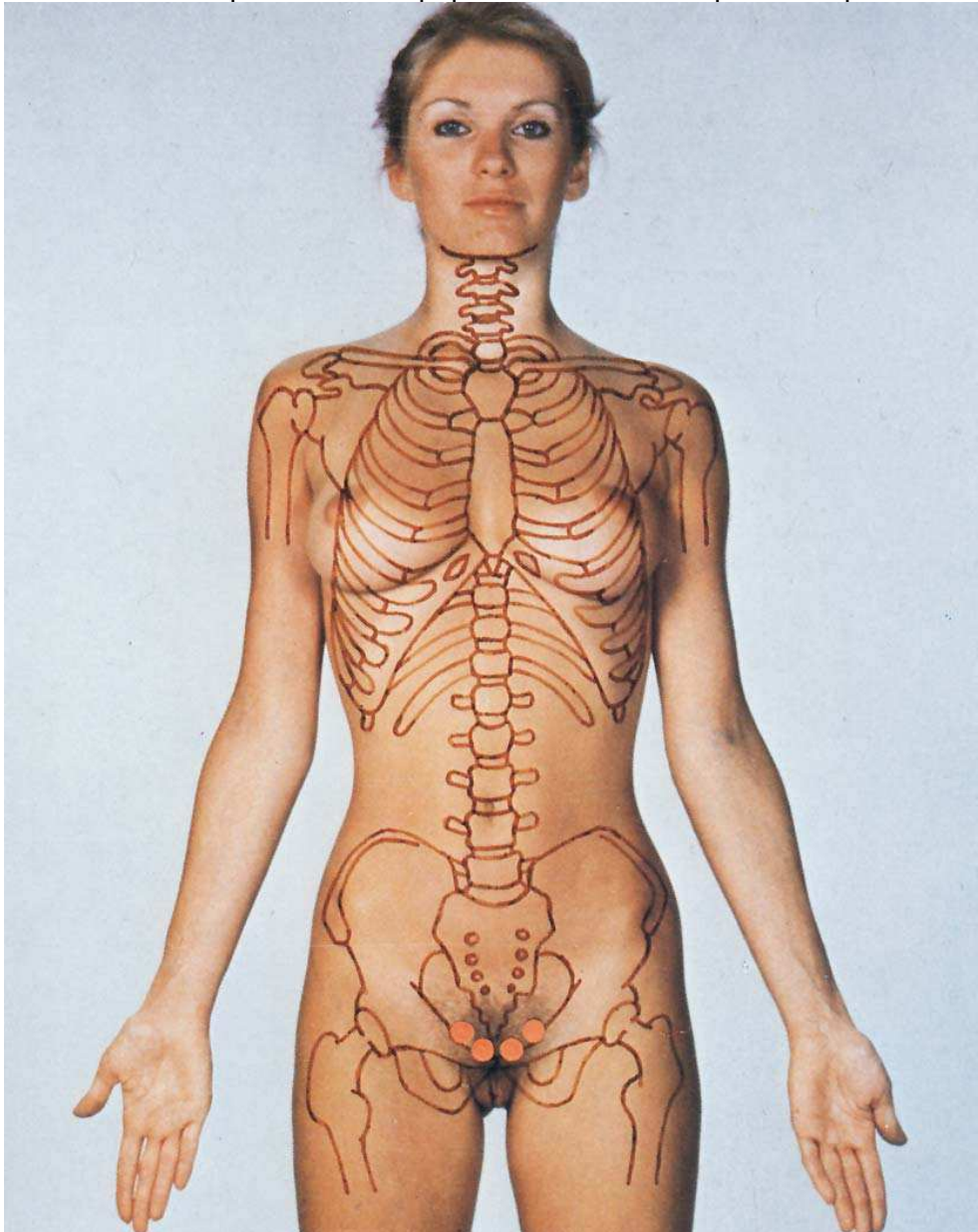


Fig. 142: pápulas en región suprapúbica

Inyección intravenosa

Indicación: Como tratamiento de base en todas las enfermedades ubicadas en cabeza, cuello y tórax. La procaína o la lidocaína actúan calmando el dolor, dilatando los vasos, permeabilizando los capilares, bajando la fiebre, regulando la circulación; antialérgicas; antiinflamatorios; diuréticas.

La procaína aplicada en la vena tiene sobre el corazón un efecto similar a la esparteína y la perinidina. El colapso circulatorio producido experimentalmente (reflejo de Bezold - Jarich) se puede suprimir o controlar con procaína, así como también el shock anafiláctico y la formación de necrosis en el fenómeno de Schwartzmann - Sanarelli.

Material: Aguja: nº 12 o nº 2
Cantidad: 1 ml. de procaína o lidocaína. NUNCA MAS!

Técnica: En la forma habitual. Antes de sacar la cánula se deja medio ml. En terreno paravenoso.

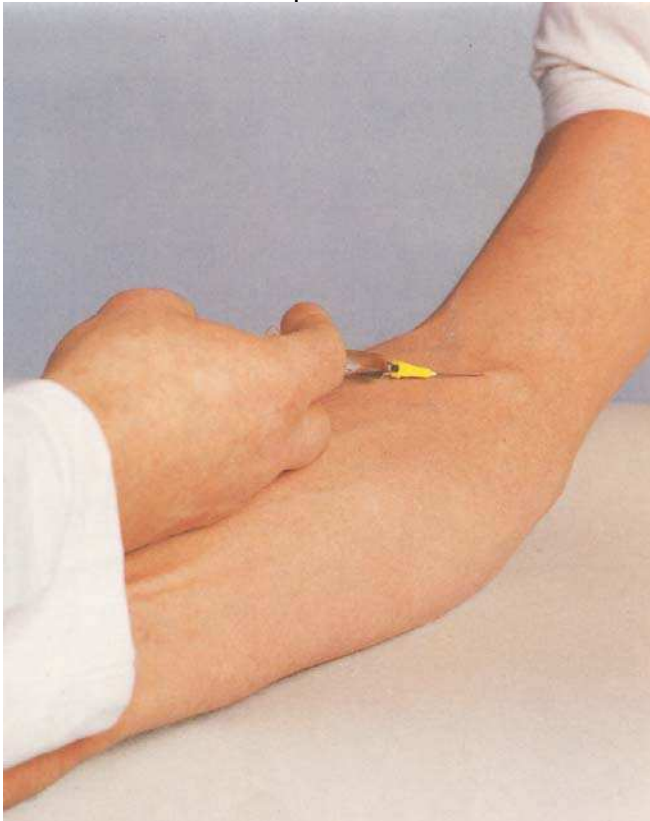


Fig. 143: inyección intravenosa de procaína o lidocaína

Inyección en cicatrices

Indicación: a) Terapia segmentaria: todas las cicatrices en el segmento enfermo tienen que ser debidamente inyectadas. En todas las molestias producidas o provenientes de cicatrices; en cicatrices queloides y en problemas postoperatorios.

b) Búsqueda del campo de interferencia: cicatrices de todo tipo y clase, tamaño y edad, pueden ser campo de interferencia.

Material: Aguja: nº 12
Cantidad: según el tamaño de la cicatriz.

Técnica: Lo más superficial posible en la cicatriz de tal modo que la piel se levante y que las pápulas confluyan. En cicatrices largas, pápulas a 1 o 2 cm. de distancia. En cicatrices profundas, inyectar profundo.

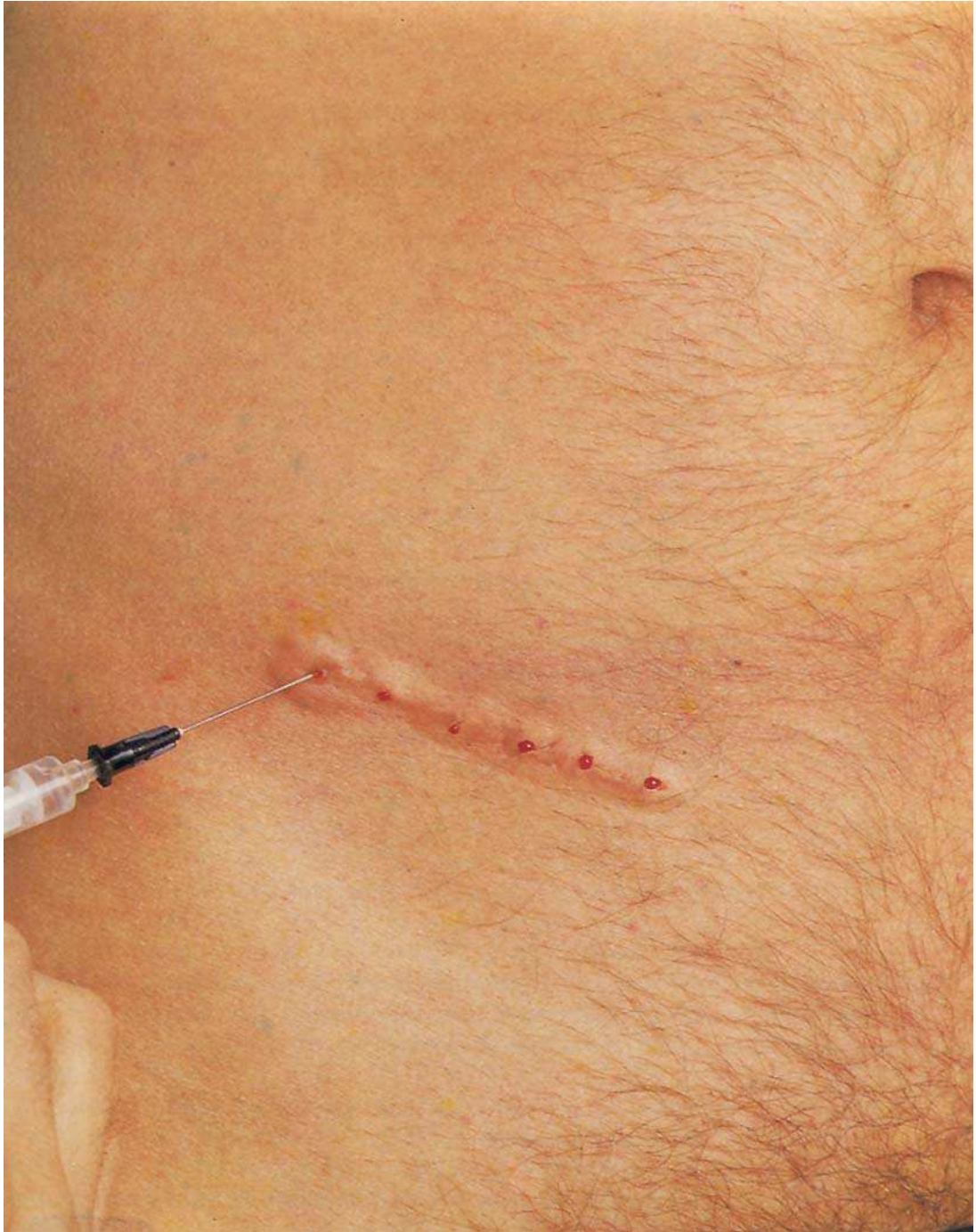

Fig. 144: inyección en la cicatriz

BIBLIOGRAFIA

- ADLER, E.: Allgemein-Erkrankungen durch Störfelder (Trigeminusbereich), 3. em Aufl. Verlag für Medizin Dr. Ewald Fischer, Heidelberg 1983.
- BERGSMANN, O.: Asymmetrische Leukozytenbefunde bei Lungentuberkulose. Wiener klin. Wschr. 77/1965, 618-621.
-: Das Sekundenphänomen als Komplexreaktion. Pulmologisch-regulations-pathologische Studie. In: DOSCH, P. (Hrsg.):
Freudenstädter Vorträge 1974, Bd. 2. Karl F. Haug Verlag, Heidelberg 1975.
- CLARA, M.: Das Nervensystem des Menschen. J. A. Barth Verlag, Leipzig 1959.
- DOSCH, P.: Lehrbuch der Neuraltherapie nach Huneke, 11. Aufl. Karl F. Haug Verlag, Heidelberg 1983
- ERIKSSON, E.: Atlas der Lokalanästhesie, 2. Aufl. Springer Verlag, Berlin-Heidelberg-New York 1980.
- FLEISCHHACKER, H.: Klinik der Herderkrankungen. Therapiewoche 1965, 24.
- FONTAINE, R.: Irradiation im vegetativen Nervensystem. Hippokrates 36/1965, 4.
- GROSS, D.: Therapeutische Lokalanästhesie, 2. Aufl. Hippokrates Verlag, Stuttgart 1979.
- HARRER, G.: Kritisches zur Neuraltherapie aus neurologischer Sicht. Phys. diät. Therapie 2/1965.
- HEAD, H.: Die Sensibilitätsstörungen der Haut bei Visceralerkrankungen. Berlin 1948.
- HERGET, R.: Eine einfache Technik zur zeitweiligen Ausschaltung des Ganglion stellatum. Chirurg 15/1943, 680.
- HOPFER, F.: Neuraltherapie bei Herderkrankungen. Therapiewoche 15/1965, 1287-1290.
- HUNEKE, F. und W.: Unbekannte Fernwirkungen der Lokalanästhesie. Med. Welt 27/1928.
- HUNEKE, F.: Das Sekundenphänomen, 5. Aufl. Karl F. Haug Verlag, Heidelberg 1983. HUNEKE, W.: Impletoltherapie und andere neuraltherapeutische Verfahren. Hippokrates Verlag, Stuttgart 1952.
- KELLNER, G.: Die Wirkung des Herdes auf die Labilität des humoralen Systems. Österr. Zschr. Stomat. 60/1963, 312.
- KIBLER, M.: Segment-Therapie. Hippokrates Verlag, Stuttgart 1958.
- KILLIAN, H.: Lokalanästhesie und Lokalanästhetika, 2. Aufl. G. Thieme Verlag, Stuttgart 1973.
- LEGER, V.: Neuraltherapie, en particulier, celle d'après Huneke. Selbstverlag, Metz.
- LERICHE, R.: Die Chirurgie des Schmerzes. Masson, Paris 1949, J. A. Barth Verlag, Leipzig 1958.
- MACKENZIE, J.: Krankheitszeichen und ihre Auslegung. Kabitzsch Verlag, Leipzig 1921.
- PENDL, F.: Ischias und präsakrale Infiltration. Wien. klin. Wschr. 38/1949, 616.
- PISCHINGER, A.: Das System der Grundregulation. Grundlagen für eine ganzheitsbiologische Theorie der Medizin, 3. Aufl. Karl F. Haug Verlag, Heidelberg 1981.
- REISCHAUER, F.: Untersuchungen über den lumbalen und zervikalen Bandscheibenvorfall. G. Thieme Verlag, Stuttgart 1949.
- SCHOELLER, H.: Zur elektrischen Untersuchung von Narben. In: GROSS, D.: Therapie über das Nervensystem, Band 2, 48. Hippokrates Verlag, Stuttgart 1965.
- SIEGEN, H.: Theorie und Praxis der Neuraltherapie mit Impletol. Staufen Verlag, Köln 1953.
- STACHER, A.: Die Wirkung der Neuraltherapie auf das Blutbild. Ärztl. Praxis 18/1966,827-829.
- VOGLER, P. und KRAUSS, H.: Periostbehandlung. G. Thieme Verlag, Leipzig 1953.
- WISCHNEWSKY, A. W.: Der Novocainblock als eine Methode der Einwirkung auf die Gewebetrophik. Zbl. Chir. 62/1935, 735-746.